Vol 1 N° 2 Julio - Diciembre 2015

ORTODONCIA
CIENCIA & ARTE

Órgano Oficial de la Sociedad Peruana de Ortodoncia



Sociedad Peruana de Ortodoncia

ISSN: 2414-3375

Ripano
Editorial Médica

Título: Ortodoncia Ciencia & Arte
Órgano Oficial de la Sociedad Peruana de Ortodoncia
Ortod. cienc. arte
ISSN: 2414-3375
Vol 1 Nº 2
Julio-Diciembre 2015
Lima – Perú

Editor:
Luciano Soldevilla Galarza
(Universidad Nacional Mayor de San Marcos, Perú)

Comité Editorial:
Freddie Williams Díaz
(Universidad Peruana Cayetano Heredia, Perú)
Jorge Luis Castillo Cevallos
(Universidad Peruana Cayetano Heredia, Perú)
Eduardo Morzán Valderrama
(Universidad Peruana de Ciencias Aplicadas, Perú)
Armando Fernández Rivas
(Universidad Nacional Mayor de San Marcos, Perú)

Comité Editorial Internacional:
Jorge Faber DDS, MS, PhD
Editor chefe, Journal of the World Federation of Orthodontists
Professor de Ortodontia e Odontologia Baseada em Evidências, Universidade de Brasília (Brasil)
Dr. Roberto Justus, D.D.S., Physicist, M.S.D.
President World Federation of Orthodontists WFO (USA)
Flavia Artese DDS, MS, PhD
Editora Associada da Revista Dental Press de Ortodontia e Ortopedia Facial e do Journal of the World Federation of Orthodontics.
Professor adjunto da Universidade do Estado do Rio de Janeiro (Brasil)
Roberto Hideo Shimizu DDS, MS, PhD
Consultor científico da Dental Press Journal of Orthodontics, Revista Clínica de Ortodontia Dental Press
Professor Adjunto Doutor da Universidade Tuiuti do Paraná (UTP-PR)
Membro Efetivo da Associação Paranaense de Ortodontia ed Ortopedia Facial , Brasil

---

Dirección: Av. Del Pinar 180 Oficina 302 Santiago de Surco Lima 33, Perú
Frecuencia: Semestral
Tiraje: 1000 ejemplares
Distribución: Nacional e Internacional
El contenido de cada artículo es de responsabilidad de su autor o autores y no compromete la opinión de la revista.
Prohibida la reproducción total o parcial de los artículos publicados en esta revista.
Revista Arbitrada Por Pares (par review)
Página web: http://ortodoncia.org.pe/
Contacto: lucianosol@yahoo.com

SOCIEDAD PERUANA DE ORTODONCIA
Junta Directiva
SPO 2013-2015
PRESIDENTE: Dr . Marcos Chico Bazán
VICE-PRESIDENTE: Dra. Claridad Hidalgo Sifuentes
PAST-PRESIDENTE: Dr. Fernando Silva Esteves Raffo
SECRETARIA: Dra. Leonor Gamboa Villegas
TESORERO: Dr. Armando Fernández Rivas
DIRECTOR CIENTIFICO: Dr. Eduardo Morzán Valderrama
VOCAL: Dr. Freddie Williams Díaz
VOCAL: Dra. Ana Lavado Torres
VOCAL: Dr. Luciano Soldevilla Galarza

CONTENIDO

Editorial 4

Frecuencia del tratamiento de ortodoncia interceptiva en niños 5
Frequency of interceptive orthodontic treatment in children
Bryan Cuya Julca, Leslie Casas Apayco, Eduardo Morzán Valderrama

Evaluación Tomográfica del grado de reabsorción radicular causado por caninos impactados 14
Tomographics evaluation of the degree of root resorption caused by impacted canines
N. Arakaki, M. De la Quintana, R. Gaitán, R. Marchena, J. Loza, A. Lavado

Tratamiento de la maloclusión Clase III con protracción maxilar. Reporte de un caso 20
Treatment of Class III malocclusion with maxillar protrusion. A case report
Paul Estevan Rodríguez Riquelme, Abraham Meneses López

Tratamiento no quirúrgico de una maloclusión Clase II con canteo maxilar 29
Non surgical treatment of a Class II malocclusion with maxillary canting
Anibal Espinoza, Luciano Soldevilla

Manejo ortodóntico de un paciente con perfil recto y apiñamiento severo 38
Orthodontic management of a patient with straight profile and severe crowding
Yasmin García, Armando Fernández Rivas

Uso de sistema de fuerzas estáticamente determinadas 46
The used determinate statically force system
Giancarlo Alfaro

Información para los autores 51

Los últimos avances en ortodoncia

Luciano Soldevilla Galarza*

La práctica ortodóntica moderna se ha desarrollado considerablemente en los últimos 20 años. Para los profesionales de ortodoncia, la última tecnología puede ayudarle a ofrecer un mayor nivel de tratamiento y mejores resultados para sus pacientes que pueden contribuir significativamente a una próspera práctica profesional. Ciertamente, todavía no existe sustituto para la habilidad y la experiencia de un ortodoncista bien entrenado. Sin embargo, las filosofías de tratamiento actuales están cambiando la forma en que tratamos a la gran mayoría de nuestros pacientes. Las mejoras en las herramientas y técnicas nos permiten lograr grandes resultados con menor malestar y en un tiempo de tratamiento más corto.

La introducción de la tomografía computarizada de haz cónico para la práctica de la ortodoncia está revolucionando la planificación de diagnóstico y tratamiento. Estas imágenes tridimensionales de todo el cráneo, la mandíbula y la estructura ósea subyacente proporcionan una imagen mucho más clara de la dentición completa y otras estructuras, y revelan mucho mayor detalle sobre el diagnóstico del paciente. Los minitornillos de titanio han sido una parte de las prácticas modernas de cirugía bucal desde hace bastante tiempo, y estos dispositivos de anclaje temporal o TADs nos permiten superar el desafío del movimiento no deseado en los dientes de anclaje, proporcionando un punto de anclaje seguro. El diseño de la sonrisa es otra de las nuevas filosofías de tratamiento con un software de planificación de tratamiento 3-D, así como brackets personalizados para cada paciente. El ortodoncista puede entonces realizar las modificaciones deseadas para lograr la sonrisa ideal para ese paciente y utilizar la técnica de pegado indirecto de brackets.

Quizás uno de los cambios de mayor impacto en la industria de la ortodoncia ha sido una nueva comprensión de cómo la fricción y las fuerzas de ligadura de trabajo afectan el movimiento dentario con los brackets de autoligado. Este enfoque no sólo reduce la fricción y la presión, sino también da lugar a fuerzas más eficaces que hacen el tratamiento más confortable para el paciente. Por último el advenimiento de alineadores transparentes ha atraído la atención de muchos pacientes que desean mejorar su sonrisa.

Como todas las tecnologías médicas, las herramientas y técnicas para el tratamiento de ortodoncia moderna están en constante evolución. Estos avances innovadores permiten a los profesionales ofrecer mejores resultados y una mayor comodidad para el paciente.

.

*Editor de la Revista Ortodoncia. Ciencia y Arte

Frecuencia del tratamiento de ortodoncia interceptiva en niños

Frequency of interceptive orthodontic treatment in children

Bryan Cuya Julca[1], Leslie Casas Apayco[2], Eduardo Morzán Valderrama[3]

RESUMEN

La Ortodoncia interceptiva se encarga del tratamiento temprano de las maloclusiones. Las alteraciones de las posiciones de los dientes y la estética en paciente jóvenes pueden ser mejoradas corrigiendo el apiñamiento, manteniendo los espacios remanentes de extracciones, controlando hábitos orales, etc. El presente estudio determinó la frecuencia de los tipos de tratamientos de ortodoncia interceptiva, las frecuencias de los procedimientos y su distribución con el tipo de dentición, la clase de maloclusión y el género de pacientes niños. Se registró la información de 408 tratamientos de ortodoncia interceptiva de 629 historias clínicas previamente seleccionadas de pacientes que recibieron atención en la Clínica Docente de la UPC, durante los años 2011 al 2014. La frecuencia de los tipos de tratamientos fue 256 casos (62.75%) de tratamientos con aparatos fijos, 131 casos (32.10%) de tratamientos sin aparatos y 21 casos (5.15%) de tratamientos con aparatos removibles. El procedimiento con aparato fijo más frecuente fue la banda ansa con 109 casos (26.72%), el más frecuente entre los procedimientos sin aparatos fue la guía de erupción – desgaste interproximal con 77 casos (18.87%) y la placa de Hawley con 10 casos (2.45%) fue el más frecuente entre los removibles. Hubo asociación estadísticamente significativa entre el tipo de dentición y los tipos de tratamientos de ortodoncia interceptiva ($p = 0.002$). En la actualidad los aparatos fijos son los más populares debido a que son presumiblemente reconocidos como más efectivos.

Palabras claves: Epidemiología, terapéutica, ortodoncia Interceptiva, dentición mixta, maloclusión.

[1] Alumno de la carrera de Odontología, Universidad de Ciencias Aplicadas UPC, Lima - Perú.
[2] Doctor en Ciencias Odontológicas Aplicadas, Profesor investigador de la carrera de Odontología, Universidad de Ciencias Aplicadas UPC Lima - Perú .
[3] Magister en Estomatología, Magister en docencia universitaria, Coordinador académico de ciencias básicas de la carrera de Odontología, Universidad de Ciencias Aplicadas UPC, Lima - Perú.

ABSTRACT

Malocclusions can be early treated through an interceptive orthodontic approach. Dental position anomalies and esthetics can be improved in very young patients correcting crowding, preserving remnant extraction spaces, controlling oral habits, etc. Interceptive orthodontic treatment kind and procedures frequencies were determined. Interceptive procedures frequencies for stage of developing dentition, class of malocclusion and gender were also found. Interceptive procedures data from Orthodontic patients who had treatment in the Universidad Peruana de Ciencias Aplicadas Dental Clinic between 2011 to 2014 were obtained using 629 dental charts. Study sample consisted of 408 procedures. Fixed appliances approaches were found in 256 cases (62.75%), removable ones in 21 (5.15%) and non-appliance approaches in 131 (32.1 %). Most frequently used fixed appliance was the band loop maintainer in 109 cases (26.72%), deciduous canine discing was the most common non-appliance approach in 77 cases (18.87%) and removable Hawley acrylic plate in 10 cases (2.45%). Significant statistical differences was observed between stage of dentition and interceptive orthodontic treatment kind ($p = 0.002$). Nowadays fixed appliances are the most popular treatment kind because they are presumably recognized as more effective.

Key words: Epidemiology, therapeutics, interceptive orthodontics, mixed dentition, malocclusion.

INTRODUCCION

Las maloclusiones son alteraciones del desarrollo que afectan a todas las poblaciones, razas, culturas y géneros[1-3]. Las maloclusiones, según la nomenclatura de Angle son categorizadas en tres clases: Clase I, Clase II y Clase III.2 El tratamiento de ortodoncia temprano tiene como finalidad atenuar la maloclusión del paciente[4].

Los tratamientos interceptivos se pueden realizar tanto en dentición decidua como en dentición mixta. Al ser ejecutados a una edad temprana pueden lograr notables mejoras en los pacientes, facilitando un posterior tratamiento[4].

En la literatura, son pocos los reportes de los tratamientos de ortodoncia interceptiva de uso frecuente en la práctica clínica. Las investigaciones previas están más enfocadas en la necesidad de tratamiento de una población. Dicha información no ha sido ampliamente registrada.

El propósito de esta investigación fue determinar la frecuencia del tratamiento de ortodoncia interceptiva de los pacientes pediátricos de la clínica docente UPC durante los años 2011-2014.

MATERIALES Y METODOS

El universo de estudio estuvo conformado por 629 historias clínicas de pacientes niños entre los 5 y 12 años de edad, con historias clínicas y casos clínicos de Ortodoncia de la Clínica Docente de Odontología de la Universidad Peruana de Ciencias Aplicadas durante los años 2011 al 2014. Se evaluaron todas las historias clínicas que fueron autorizadas por los docentes especialistas y que

incluían las notas de evolución de los tratamientos ortodonticos realizados. Se excluyeron las historias clínicas con presentaciones de casos inconclusas, historias de pacientes diagnosticados pero no tratados y falta de notas de evolución de los procedimientos ejecutados.

La unidad de análisis fue un procedimiento de ortodoncia interceptiva registrado en una historia clínica de un paciente pediátrico atendido en la Clínica Docente UPC. El tamaño de muestra total fue 408 tratamientos de ortodoncia interceptiva registrados en historias clínicas. Este estudio fue aprobado por el Comité de Ética de la Universidad Peruana de Ciencias Aplicadas, Nro. CEI/540-04-15.

La recolección de datos fue realizada por un investigador. Del total de historias clínicas se recopiló la siguiente información: número de historia del paciente, género, tipo, nombre y fecha de inicio del tratamiento ortodontico interceptivo, clasificación de maloclusión y tipo de dentición. Se usó una hoja de registro de Microsoft Office Excel 2010®, donde se tabularon los datos en su totalidad.

La estadística descriptiva fue realizada con el programa Stata® versión 12.0 y para determinar la asociación entre el tipo de tratamiento de ortodoncia interceptiva y el tipo de dentición se e utilizó la prueba de Chi cuadrado de Pearson con un nivel de significancia ($p<0,05$).

RESULTADOS

De los 408 tratamientos de ortodoncia interceptiva evaluados, el 70.82% se realizaron en pacientes con dentición mixta primera fase, el 13.98% en dentición decidua y el 15.20% en dentición mixta segunda fase.

La frecuencia de tratamiento de ortodoncia interceptiva según el género fue de 51.96 % para el género masculino y el de 48.04 % género femenino. Los tratamientos con aparatos fijos se presentaron en el 62.75% (256 casos), los tratamientos sin aparatos se presentaron en el 32.10% (131 casos) y los tratamientos con aparatos removibles representaron el 5.15 % (21 casos).

De los tratamientos sin aparatos, los procedimientos más frecuentes fueron la guía de erupción – observación presentándose en un 38.93 % (51 casos), seguida de guía de erupción – desgaste interproximal con un 58.78% (77 casos) y finalmente guía de erupción – exodoncias con un 2.29 % (3 casos).

De los tratamientos con aparatos fijos, los procedimientos más frecuentes fueron la banda ansa con un 42.58 % (109 casos), seguida de arco lingual con un 30.86% (79 casos).

De los tratamientos con aparatos removibles, los procedimientos más frecuentes fueron la placa de Hawley representando el 47.62 % (10 casos), seguido de la placa de expansión removible con un 33.34 % (7 casos).

Los procedimientos con mayor frecuencia individual se explican y detallan en la *Tabla 1*.

Se encontró asociación estadísticamente significativa entre el tipo de tratamiento de ortodoncia interceptiva y el tipo de dentición ($p = 0.002$). La *Tabla 2* describen los valores encontrados.

Las descripciones de los tratamientos con mayor frecuencia individual según el tipo de dentición se presentan en la *Tabla 3.*

Según los tipos de aparatos ortodonticos interceptivos, todos se distribuyeron mayoritariamente en la Maloclusión Clase I. Los tratamientos con aparatos fijos representaron mayor

TABLA 1

Frecuencia de cada procedimiento de los pacientes pediátricos de la Clínica Docente UPC durante los años 2011-2014

	PROCEDIMIENTOS	n	%
Tratamientos sin aparatos	Guía de erupción – Observación	51	12.50
	Guía de erupción - Desgaste interproximal	77	18.87
	Guía de erupción - Exodoncias	3	0.74
Tratamientos con aparatos removibles	Lip bumper removible	1	0.25
	Placa de expansión removible	7	1.72
	Placa control de hábitos removible	1	0.25
	Recuperador de espacio removible	2	0.49
	Placa de hawley	10	2.45
Tratamientos con aparatos fijos	Aparato fijo 4x2	4	0.98
	Arco lingual fijo (ALF)	79	19.36
	Arco transpalatino (ATP)	10	2.45
	Banda ansa	109	26.72
	Botón de nance	14	3.43
	Corona ansa	12	2.94
	Zapatilla distal	7	1.72
	Expansor fijo Haas	6	1.47
	Expansor Fijo Hyrax	1	0.25
	Lip bumper fijo	3	0.74
	Plano inclinado fijo	0	0.00
	Rejilla lingual fija	11	2.70
	TOTAL	**408**	**100.00**

frecuencia con 55.15 % (225 casos), los tratamientos sin aparatos representaron el 30.64% (125 casos) y los tratamientos con aparatos removibles representaron el 4.66% (19 casos) dentro de esta maloclusión.

La descripción de los procedimientos con mayor frecuencia individual según el tipo de maloclusión se detallan en la *Tabla 4*.

Los procedimientos con mayor frecuencia individual según el género se enumeran en la *Tabla5*.

TABLA 2

Distribución por tipos de tratamientos de ortodoncia interceptiva según el tipo de dentición de los pacientes pediátricos de la Clínica Docente de la UPC durante los años 2011-2014

	DENTICION							
	Decidua		Mixta primera fase		Mixta segunda fase		Total	
TIPOS DE TRATAMIENTOS	n	%	n	%	n	%	n	%
Sin Aparato	15	3.68	101	24.74	15	3.68	131	32.10
Aparato removible	7	1.72	10	2.45	4	0.98	25	5.15
Aparato fijo	35	8.58	178	43.63	43	10.54	256	62.75
TOTAL	**57**	**13.98**	**289**	**70.82**	**62**	**15.20**	**408**	**100.00**

* Prueba de Chi cuadrado de Pearson, $p = 0.002$

Nivel de significancia, ($p < 0.05$)

TABLA 3

Distribución de las frecuencias de cada procedimiento según el tipo de dentición de los pacientes pediátricos de la Clínica Docente de la UPC durante los años 2011-2014

		DENTICION							
		Decidua		Mixta primera fase		Mixta segunda fase		Total	
	PROCEDIMIENTOS	n	%	n	%	n	%	n	%
Tratamientos sin aparatos	Guía de erupción - Observación	8	1.96	34	8.33	9	2.21	51	12.50
	Guía de erupción - Desgaste interproximal	6	1.47	65	15.93	6	1.47	77	18.87
	Guía de erupción - Exodoncias	1	0.25	2	0.49	0	0.00	3	0.74
Tratamientos con aparatos removibles	Lip bumper removible	0	0.00	1	0.25	0	0.00	1	0.25
	Placa de expansión removible	1	0.25	4	0.98	2	0.49	7	1.72
	Placa control de hábitos removible	0	0.00	1	0.25	0	0.00	1	0.25
	Recuperador de espacio removible	0	0.00	2	0.49	0	0.00	2	0.49
	Placa de hawley	6	1.47	2	0.49	2	0.49	10	2.45
Tratamientos con aparatos fijos	Aparato fijo 4x2	0	0.00	3	0.74	1	0.25	4	0.98
	Arco lingual fijo (ALF)	3	0.74	61	14.95	15	3.68	79	19.36
	Arco transpalatino (ATP)	0	0.00	8	1.96	2	0.49	10	2.45
	Banda ansa	19	4.66	79	19.36	11	2.70	109	26.72

DISCUSIÓN

En el presente estudio se observó una mayor prevalencia de tratamientos con aparatos fijos, seguidos de los tratamientos sin aparatos y finalmente los tratamientos con aparatos removibles. Estos resultados evidencian una creciente demanda por tratamientos de ortodoncia en niños, siendo los tratamientos con aparatología fija las más usadas, lo que podría estar asociado a su

TABLA 3

Distribución de las frecuencias de cada procedimiento según el tipo de dentición de los pacientes pediátricos de la Clínica Docente de la UPC durante los años 2011-2014 (Continuación)

		DENTICION							
		Decidua		Mixta primera fase		Mixta segunda fase		Total	
	PROCEDIMIENTOS	n	%	n	%	n	%	n	%
Tratamientos con aparatos fijos	Botón de nance	2	0.49	8	1.96	4	0.98	14	3.43
	Corona ansa	4	0.98	8	1.96	0	0.00	12	2.94
	Zapatilla distal	6	1.47	1	0.25	0	0.00	7	1.72
	Expansor fijo HASS	1	0.25	2	0.49	3	0.74	6	1.47
	Expansor Fijo HYRAX	0	0.00	1	0.25	0	0.00	1	0.25
	Lip bumper fijo	0	0.00	2	0.49	1	0.25	3	0.74
	Plano inclinado fijo	0	0.00	0	0.00	0	0.00	0	0.00
	Rejilla lingual fija	0	0.00	5	1.23	6	1.47	11	2.70
	TOTAL	**57**	**13.97**	**289**	**70.83**	**62**	**15.20**	**408**	**100.00**

TABLA 4

Distribución de las frecuencias de cada procedimiento según la clase de maloclusión de los pacientes pediátricos de la Clínica Docente de la UPC durante los años 2011-2014

		MALOCLUSION							
		CLASE I		CLASE II		CLASE III		Total	
	PROCEDIMIENTOS	n	%	n	%	n	%	n	%
Tratamientos sin aparatos	Guía de erupción - Observación	47	11.52	4	0.98	0	0.00	51	12.50
	Guía de erupción - Desgaste interproximal	75	18.38	1	0.25	1	0.25	77	18.87
	Guía de erupción - Exodoncias	3	0.74	0	0.00	0	0.00	3	0.74
Tratamientos con aparatos removibles	Lip bumper removible	1	0.25	0	0.00	0	0.00	1	0.25
	Placa de expansión removible	6	1.47	1	0.25	0	0.00	7	1.72
	Placa control de hábitos removible	1	0.25	0	0.00	0	0.00	1	0.25
	Recuperador de espacio removible	2	0.49	0	0.00	0	0.00	2	0.49
	Placa de hawley	9	2.21	1	0.25	0	0.00	10	2.45
Tratamientos con aparatos fijos	Aparato fijo 4x2	2	0.49	2	0.49	0	0.00	4	0.98
	Arco lingual fijo (ALF)	68	16.67	8	1.96	3	0.74	79	19.36
	Arco transpalatino (ATP)	8	1.96	1	0.25	1	0.25	10	2.45
	Banda ansa	103	25.25	3	0.74	3	0.74	109	26.72

TABLA 4

Distribución de las frecuencias de cada procedimiento según la clase de maloclusión de los pacientes pediátricos de la Clínica Docente de la UPC durante los años 2011-2014 (Continuación)

		MALOCLUSION							
		CLASE I		CLASE II		CLASE III		Total	
	PROCEDIMIENTOS	n	%	n	%	n	%	n	%
Tratamientos con aparatos fijos	Botón de nance	12	2.94	2	0.49	0	0.00	14	3.43
	Corona ansa	11	2.70	0	0.00	1	0.25	12	2.94
	Zapatilla distal	6	1.47	0	0.00	1	0.25	7	1.72
	Expansor fijo HASS	5	1.23	1	0.25	0	0.00	6	1.47
	Expansor Fijo HYRAX	0	0.00	1	0.25	0	0.00	1	0.25
	Lip bumper fijo	0	0.00	3	0.74	0	0.00	3	0.74
	Plano inclinado fijo	0	0.00	0	0.00	0	0.00	0	0.00
	Rejilla lingual fija	10	2.45	1	0.25	0	0.00	11	2.70
	TOTAL	**369**	**90.44**	**29**	**7.11**	**10**	**2.45**	**408**	**100.00**

TABLA 5

Distribución de las frecuencias de cada procedimiento según el género de los pacientes pediátricos de la Clínica Docente de la UPC durante los años 2011-2014

		GENERO					
		MASCULINO		FEMENINO		TOTAL	
	PROCEDIMIENTOS	n	%	n	%	n	%
Tratamientos sin aparatos	Guía de erupción - Observación	26	6.37	25	6.13	51	12.50
	Guía de erupción - Desgaste interproximal	32	7.84	45	11.03	77	18.87
	Guía de erupción - Exodoncias	1	0.25	2	0.49	3	0.74
Tratamientos con aparatos removibles	Lip bumper removible	0	0.00	1	0.25	1	0.25
	Placa de expansión removible	6	1.47	1	0.25	7	1.72
	Placa control de hábitos removible	0	0.00	1	0.25	1	0.25
	Recuperador de espacio removible	1	0.25	1	0.25	2	0.49
	Placa de hawley	5	1.23	5	1.23	10	2.45
Tratamientos con aparatos fijos	Aparato fijo 4x2	2	0.49	2	0.49	4	0.98
	Arco lingual fijo (ALF)	42	10.29	37	9.07	79	19.36
	Arco transpalatino (ATP)	6	1.47	4	0.98	10	2.45
	Banda ansa	60	14.71	49	12.01	109	26.72

TABLA 5

Distribución de las frecuencias de cada procedimiento según el género de los pacientes pediátricos de la Clínica Docente de la UPC durante los años 2011-2014 (continuación)

		GENERO					
		MASCULINO		FEMENINO		TOTAL	
	PROCEDIMIENTOS	n	%	n	%	n	%
Tratamientos con aparatos fijos	Botón de nance	7	1.72	7	1.72	14	3.43
	Corona ansa	10	2.45	2	0.49	12	2.94
	Zapatilla distal	4	0.98	3	0.74	7	1.72
	Expansor fijo HASS	3	0.74	3	0.74	6	1.47
	Expansor Fijo HYRAX	1	0.25	0	0.00	1	0.25
	Lip bumper fijo	3	0.74	0	0.00	3	0.74
	Plano inclinado fijo	0	0.00	0	0.00	0	0.00
	Rejilla lingual fija	3	0.74	8	1.96	11	2.70
	TOTAL	**212**	**51.96**	**196**	**48.04**	**408**	**100.00**

mayor eficacia para lograr los objetivos del tratamiento. Estos resultados fueron similares a los encontrados por Espejo en Perú, por Funieru y col. en Bucarest y por Friedrich y col. en Alemania[5-7]. Fueron valores diferentes a los hallados por Rojas en Perú[8].

Los hallazgos demuestran que los procedimientos más frecuentes por cada tipo fueron la banda ansa, seguida de la guía de erupción – desgaste interproximal y finalmente la placa de Hawley. Estos resultados fueron similares a los encontrados por Espejo en Perú[5] y diferentes a los hallados por Rojas en Perú, por Chavarría en Costa Rica y Pérez y col. en México[8,10].

Los resultados sugieren que existe una mayor frecuencia de todos los tipos de tratamientos en la dentición mixta primera fase. Se encontró asociación estadísticamente significativa entre el tipo de tratamiento de ortodoncia y el tipo de dentición. Estos valores fueron similares a los hallados por Espejo[5] y Rojas en Perú[8].

La placa de Hawley tuvo una mayor distribución en la dentición decidua y de los tratamientos sin aparatos y con aparatos fijos fueron la guía de erupción–desgaste interproximal y la banda ansa respectivamente fueron tuvieron una mayor frecuencia en pacientes en dentición mixta primera fase. Estos valores fueron semejantes a los encontrados por Espejo[5] y diferentes a los de Rojas[8] en Perú.

Los datos describen que existe una mayor distribución de tratamientos en pacientes diagnosticados con maloclusión clase I. Estos resultados fueron similares a los reportados por Espejo[5] y Rojas[8] en Perú.

El procedimiento con mayor distribución fue la banda ansa en el género masculino, mientras que la guía de erupción – desgaste interproximal fue en el género femenino. Espejo[5] y Rojas[8] encontraron diferentes hallazgos en sus estudios.

La diferencia en los resultados encontrados puede deberse a diferentes necesidades de tratamientos y el tiempo de realizado el estudio.

Se sugiere ampliar el estudio a otros centros comunitarios y puede ser una variable a explorar en investigaciones posteriores. Determinar la eficacia de los aparatos y analizar si cumplieron su propósito. Así mismo evaluar el impacto psicológico que tuvo en el paciente y sus padres después de realizadas estos procedimientos.

REFERENCIAS

1. Pan American Health Organization. Epidemiological Bulletin. PAHO. 2004; 25(3): 1-16
2. King G, Brudvik P. Effectiveness of interactive orthodontic treatment in reducing malocclusions. Am J Orthod Dentofacial Orthop. 2010; 137(1): 18-25.
3. Croll T, Riesenberger R. Anterior crossbite correction in the primary dentition using fixed inclined planes. I. Technique and examples. Quintessence Int. 1987: 18(12): 847-53.
4. Ustrell J. Manual de Ortodoncia. 1ra ed. Barcelona: Edicions de la Universitat de Barcelona 2011.
5. Espejo C. Frecuencia de tipo de aparatos de ortodoncia en niños con dentición decidua y mixta atendidos en la Clínica Estomatológica Central de la Universidad Peruana Cayetano Heredia en 1999 a 2003. [Tesis]. Lima: Universidad Peruana Cayetano Heredia. Facultad de Estomatología; 2005.
6. Funieru C, Bănicioiu N, Comes C. Frequency of orthodontic treatment: clinical survey performed in schools from Bucharest. Ro J Stomatol. 2010; 1(52): 39-41.
7. Friedrich K, Hirsch C. Frequency of orthodontic treatment in German children and adolescents: influence of age, gender, and socio-economic status. Eur J Orthod. 2011; 34(2): 152-7.
8. Rojas E. Frecuencia de uso de aparatos ortodónticos indicados en niños con dentición decidua y mixta atendidos por el servicio de pre grado de la Clínica Estomatológica Central de la Universidad Peruana Cayetano Heredia entre 1994 y 1998. [Tesis]. Lima: Universidad Peruana Cayetano Heredia. Facultad de Estomatología; 2001.
9. Chavarría A. Evaluación del diagnóstico y del planeamiento terapéutico de los casos en dentición mixta, realizados en la Clínica del Postrado de Ortodoncia y Ortopedia Funcional de ULACIT entre el año 2002 al 2007. [Tesis]. San José: Universidad Latinoamericana de Ciencia y Tecnología. Facultad de Odontología; 2007.
10. Pérez R, Villegas P, del Castillo A. Aparatos ortopédicos que se utilizaron en el Centro de Especialidades Odontológicas en el año 2008. Arch Inv Mat Inf. 2010; 2(1): 15-8.

Recibido: 09-12-2015

Aceptado: 20-12-2015

Correspondencia: bgfranco_cuya@hotmail.com; eduardo.morzan@upc.edu.pe

Evaluación tomográfica del grado de reabsorción radicular causado por caninos impactados

Tomographic evaluation of the degree of root resorption caused by impacted canines

N. Arakaki[1], M. De la quintana[2], R. Gaitán[3], J. Loza[4], R. Marchena[5], A. Lavado[6]

RESUMEN

OBJETIVO: La propuesta de este estudio fue examinar el grado de reabsorción radicular en piezas adyacentes a caninos maxilares impactados, por medio de una evaluación tomográfica computarizada Cone-Beam, el cual ha demostrado ser un método fiable y preciso para evaluar este tipo de complicaciones.

MATERIALES Y MÉTODOS: En este estudio se hizo una evaluación de 1265 tomografías, de las cuales se obtuvo una muestra de 72 tomografías con caninos maxilares impactados, 36 hombres y 36 mujeres, en un rango de edad de 13 a 43 años. La variable estudiada fue reabsorción de la pieza adyacente: se utilizó la clasificación de Levander y Malmgren para valorar el grado de reabsorción radicular.

RESULTADOS: Se observó que un 49% presentaron grado 0 de reabsorción, seguido de 19% de grado 3 de reabsorción. No se encontró diferencia estadísticamente significativa según sexo p=0.47. En el presente estudio se encontró una mayor cantidad de pacientes menores de 18 años que presentaban reabsorción radicular del incisivo lateral (63%) a comparación de los pacientes mayores de 18 años (38%).

CONCLUSIONES: El grado de reabsorción es muy variable en relación a la edad y dependerá de un diagnóstico y tratamiento temprano del problema para evitar el daño a piezas adyacentes al diente impactado.

Palabras claves: Reabsorción radicular, impactación dentaria, tomografía cone beam.

[1,2,3,4,5] Residentes de la Especialidad de Ortodoncia y Ortopedia Maxilar. Facultad de Odontología – Universidad San Martín de Porres (USMP).
[6] Magister en Ortodoncia y Ortopedia Máxilo Facial. Docente del área de Ortodoncia de pregrado y posgrado de la Facultad de Odontología Universidad San Martín de Porres (USMP).

ABSTRACT

OBJETIVE: This study proposal was to examine the degree of root resorption on teeth adjacent to maxillary impacted canines using cone beam computed tomography, which has proven to be a reliable and precise method to evaluate this type of complications.

MATERIALS AND METHODS: In this study we evaluated 1265 CT's, of which a sample of 72 CT's with impacted maxillary canines was obtained, 36 men and 36 female in an age range of 13 to 43 years. The studied variable was the resorption of the adyacent tooth; Levander and Malmgren classification was used to assess the degree of root resorption.

RESULTS: 49% of the teeth showed degree 0 of resorption, and 19% showed degree 3 of resorption. There was no significant difference between sex p=0.47. In this study we found a bigger cuantity of patients under 18 years who had root resoption of the lateral incisor (63%) compared to patients older than 18 years (38%).

CONCLUSION: The degree of root resorption is very variable in relation to age and depends on the early diagnosis and treatment of the problem to avoid damage to the teeth adjacent to the impacted tooth.

Key words: Rooth resorption, tooth impaction, cone beam computed tomography.

INTRODUCCIÓN

Existen riesgos asociados a la erupción de caninos, por lo que se hace necesaria una supervisión clínica temprana y un correcto diagnóstico si esta se ve alterada. Ferguson señala que la edad de erupción de estas piezas es en promedio 10.5 años y 11.5 años en niñas y niños respectivamente[1,2].

Para la mayoría de niños, la supervisión puede limitarse a procedimientos clínicos como la palpación, pero en 7% a 10% de los pacientes la investigación clínica debe ser complementada con estudios radiológicos para identificar problemas de erupción y posibles complicaciones[3,5]. Pueden estar asociadas a esta impactación algunas complicaciones como formación de lesiones quísticas, anquilosis de los caninos y reabsorción de los dientes adyacentes[2,6]; y en reabsorciones severas se indica la extracción de dicha pieza.

Para poder diagnosticar este tipo de problemas y dar un correcto plan de tratamiento se han utilizado por décadas estudios radiográficos. Sin

embargo, por ser un método de estudio en dos dimensiones, la precisión para evaluar las complicaciones ocasionadas por los caninos impactados es difíciles de analizar debido a la superposición de imágenes. Por ello, es recomendable mejorar los exámenes de diagnóstico para la detección temprana y garantizar un correcto tratamiento, lo que también podría reducir el tiempo, la complejidad, las complicaciones y los costos.

La tomografía computarizada Cone-Beam, en los últimos años ha demostrado ser un método fiable y preciso para evaluar este tipo de complicaciones. Por lo cual es la herramienta ideal para evaluar el grado de reabsorción causada por los caninos impactados maxilares.

La reabsorción radicular usualmente empieza levemente en una zona específica (apical, medio o cervical). Sin embargo, en el tiempo puede extenderse en todas las direcciones e invadir la raíz completa haciendo que el pronóstico de la pieza sea reservado[7]. Las piezas con mayor prevalencia a sufrir reabsorción radicular son los incisivos laterales, incisivos centrales y premolares, siendo los primeros los afectados con mayor frecuencia[7]. El grado de reabsorción depende de la naturaleza y fuerza de la presión producida por el canino impactado; frecuentemente permanece asintomático[8].

Ericson y Kurol[3], utilizando tomografías y radiografías intraorales, encontraron que la reabsorción radicular del incisivo lateral ocurrió en aproximadamente el 12% de los pacientes con caninos superiores impactados. En otro estudio[4], los mismos autores, con el uso de la tomografía computarizada en una muestra de 107 niños con caninos en erupción ectópica, encontraron reabsorción radicular en 38% de incisivos laterales superiores y 9% en incisivos centrales, mientras que el 3% de los pacientes con erupción normal de los caninos presentaban reabsorción en las raíces de los incisivos laterales.

Un estudio con tomografía Cone-Beam mostró incidencias aún mayores para la reabsorción radicular (66.7% para incisivos laterales y 11.1% para incisivos centrales)[9].

Es de interés científico y clínico conocer la reabsorción ocasionada por los caninos impactados para poder obtener un diagnóstico y plan de tratamiento más preciso. Es por eso que el objetivo de nuestro estudio es el de evaluar mediante el uso de la tomografía computarizada Cone-Beam la reabsorción causada por los caninos impactados en el maxilar y su relación al sexo.

MATERIALES Y METODOS

Se hizo un estudio retrospectivo, observacional, descriptivo transversal. Se estudiaron 72 tomografías computarizadas Cone Beam con caninos impactados del centro de diagnóstico HANNY-X registradas en el periodo 2012 al 2014. De las tomografías evaluadas 36 pacientes eran varones y 36 mujeres, con un rango de edad de 13 a 43.

Los criterios de inclusión fueron los siguientes:

1) Pacientes con dentición mixta o permanente entre los 13 y 43 años de edad.

2) Pacientes que presentan caninos superiores impactados uni o bilateralmente.

3) Sin tratamientos ortodónticos u ortopédicos activos.

Los criterios de exclusión fueron:

1) Pacientes con dentición mixta temprana

2) Tratamiento ortodóntico previo

3) Trauma dental

4) Historia quirúrgica en dientes antero superiores

5) Pacientes con fisura labio-palatina

Los datos fueron examinados en cortes sagitales, axiales y coronales en escalas de imágenes de 1:1 mediante el uso del sistema Point 3D combi 500 S, utilizando un software especializado (Real Scan). Inicialmente en una vista sagital se realizó una rotación del plano palatal (ENA – ENP), hasta ubicarlo paralelo al plano horizontal, posteriormente se ubicó el canino impactado en una vista sagital y axial para la valoración de la reabsorción radicular de la pieza adyacente.

Para el procesamiento de la información recolectada en las pruebas se creó una base de datos utilizando el programa Excel (Microsoft, Inc., Redmond, EE.UU.), se codificaron los datos y transferidos al paquete estadístico Statistical Package for Social Sciences - SPSS (versión 22.0) (Windows, IBM Inc., Chicago, EE.UU.). Los resultados comparativos se realizaron a través de la prueba estadística de Chi cuadrado con un nivel de significancia de $p \leq 0.05$.

Las variables estudiadas fueron:

1. Reabsorción de la pieza adyacente:

Se utilizó la clasificación de Levander y Malmgren para valorar el grado de reabsorción radicular[8].

• Grado 0: Sin existencia de reabsorción.

• Grado 1: contorno radicular irregular.

• Grado 2: acortamiento radicular no superior a 2 mm de la longitud radicular.

• Grado 3: Reabsorción radicular entre 2 mm y 1/3 de la longitud radicular.

• Grado 4: pérdida radicular superior a 1/3 radicular.

2. Sexo

• Femenino

• Masculino

RESULTADOS

El presente estudio evaluó un total de 72 tomografías de caninos retenidos, de los cuales 36 pertenecían al sexo femenino y 36 al sexo masculino, así también se encontró que 45 tomografías correspondía a menores de 18 años y 27 a mayores de 18 años.

DISCUSIÓN

El propósito de este estudio fue el de evaluar mediante el uso de la tomografía computarizada Cone-Beam la reabsorción radicular causada por los caninos maxilares impactados y su relación al sexo en una muestra representativa de nuestra población y así compararlas con estudios realizados anteriormente en otras poblaciones.

Dado que la reabsorción radicular puede ser clasificada de dos tipos como: fisiológica y patológica[10];en este estudio se optó por evaluar solo del tipo patológico y de origen externo, ya que es causada por caninos que no lograron erupcionar. La prevalencia de los disturbios de la erupción de los caninos maxilares parecen afectar más a las mujeres que a hombres en una proporción de 2:1 respectivamente[2,11]. En el presente estudio, por el contrario, tras haber examinado una muestra de 72 tomografías, no se encontró diferencia estadísticamente significativa entre

	Grado de reabsorción					Total	p
	Grado 0	Grado 1	Grado 2	Grado 3	Grado 4		
Femenino	15 (21%)	11 (15%)	2 (3%)	4 (6%)	4 (6%)	**36 (50%)**	0.47
Masculino	20 (28%)	2 (3%)	0 (0%)	10 (14%)	4 (6%)	**36 (50%)**	
	35 (49%)	13 (18%)	2 (3%)	14 (19%)	8 (11%)	**72 (100%)**	
Tabla N 1: En las tomografías de caninos retenidos presentaron 49% de grado 0 de reabsorción seguido de 19% de grado 3 de reabsorción. No se encontró diferencia estadísticamente significativa según sexo p=0.47							

Tabla 1. Reabsorción según sexo

Edad	Grado de reabsorción					Total	p
	Grado 0	Grado 1	Grado 2	Grado 3	Grado 4		
	n	n	n	n	n	**n**	
Menor a 18 años	19 (26%)	8 (11%)	2 (3%)	10(14%)	6 (8%)	**45 (63%)**	0.112
Mayor a 18 años	16 (22%)	5 (7%)	0 (0%)	4 (6%)	2 (3%)	**27 (38%)**	
	35 (49%)	13 (18%)	2 (3%)	14 (19%)	8 (11%)	**72 (100%)**	

Tabla 2. Reabsorción según edad

ambos sexos (p = 0.47). Esto puede deberse a los criterios de selección de la muestra empleada en nuestro estudio y a que las muestras no fueron pareadas en un rango de edad más pequeño. Se ha comprobado que la tomografía computarizada muestra una mayor certeza en revelar la presencia y grado de reabsorción radicular en dientes adyacentes a caninos impactados[12,13].

En estudios anteriores se comprobó que la sensibilidad de los equipos de rayos X fue de tan solo 68%, lo que se considera en muchos de los casos, inadecuado para la planificación del tratamiento. Por lo tanto se recomienda el uso de la tomografía computarizada cuando exista una superposición de imágenes en las radiografías convencionales[13]. Un canino no erupcionado, frecuentemente migra hacia mesial con el tiempo, aumentando el riesgo de reabsorción[2,11]. Un candidato típico para la reabsorción del incisivo lateral es un niño de aproximadamente 11 a 12 años de edad con un buen desarrollo de la raíz del canino y una dirección mesial al eje axial del incisivo lateral adyacente e inclinado 25° o más con respecto a la línea media del maxilar[13,14]. En el presente estudio se encontró una mayor cantidad de pacientes menores de 18 años que presentaban reabsorción radicular del incisivo lateral (63%) a comparación de los pacientes mayores de 18 años (38%).

CONCLUSIONES

El grado de reabsorción es muy variable en relación a la edad y dependerá de un diagnóstico y tratamiento temprano del problema para evitar el daño a piezas adyacentes al diente impactado.

En el presente estudio no se demostró relación entre la reabsorción radicular y el sexo del paciente.

REFERENCIAS

1. Ferguson JW. Management of the unerupted maxillary canine. Br Dent J 1990;169:11-7 VI Woloshyn H,_Artun J, Kennedy DB, Joondeph DR. Pulpal and periodontal reactions to orthodontic alignment of palatally impacted canines. Angle Orthod 1994;64:257-64
2. Lai C.,Bornstein M, Mock L.Impacted maxillary canines and root resorptions of neighbouring teeth: a radiographic analysis using cone-beam computed tomography. European Journal of Orthodontics.2012:10(7);2-10.
3. Kurol J, Ericson S, Andreasen JO. The Impacted Maxilary Canine.Chapter 6. p 125–175.
4. Ericson S, Kurol J. Radiographic assessment of maxillary canine eruption in children with clinical signs of eruption disturbance. Eur J Orthod. 1986;8:133–140.
5. Ericson S, Kurol J. Radiographic examination of ectopically erupting maxillary canines. Am J Orthod Dentofacial Orthop.1987;91:483–492.
6. Manzi, J.Lana, L. Fonseca.Avaliação de caninos superiores impactados por meio de tomografia computadorizada de feixecônico.RevClínOrtod Dental Press. 2011;10(3):114-20.
7. Alqerban A, Jacobs R, FieuwsS.Comparison of 6 cone-beam computed tomography systems for image quality and detection of simulated canine impactation-induced external root resorption in maxillary lateral incisors. Am J Orthod Dentofacial Orthop 2011; 140: 129- 139.
8. Fuss Z, Tsesis I, Lin S. Root resorption—diagnosis, classification and treatment choices based on stimulation factors. Dent Traumatol.2003;19:175-82.
9. Gravdal E, Brudvik P. Apical Root resorption of incisors after orthodontic treatment of impacted maxillary canines: a radiographic study. Am J Orthod Dentofacial Orthop 2012;141:427-35).
10. Uribe A. Ortodoncia: Teoria y Clínica. Colombia: Edit. CIB, 2004.
11. Becker A, Smith P, Behar R 1981 The incidence of anomalous maxillary lateral incisors in relation to palatally-displaced cuspids. Angle Orthodontist 51: 24–29
12. Ericson S, Kurol J. Incisor root resorptions due to ectopic maxillary canines imaged by computerized tomography. A comparative study in extracted teeth. Angle Orthod. 2000;70:92–99.
13. Ericson S, Kurol J. Resorption of Incisors After Ectopic Eruption of Maxillary Canines: A CT Study. Angle Orthod 2000;70:000–000.
14. Ericson S, Kurol J. Resorption of maxillary lateral incisors caused by ectopic eruption of the canines. A clinical and radiographic analysis of predisposing factors. Am J Orthod Dentofacial Orthop. 1988;94:503–513.

Recibido: 19-10-2015

Aceptado: 11-12-2015

Correspondencia: anacelat@hotmail.com

Tratamiento de la maloclusión Clase III con protracción maxilar: reporte de un caso

Treatment of Class III malocclusion with maxillary protrusion: a case report

Paul Esteban Rodríguez Riquelme [1], Abraham Meneses López [2]

RESUMEN

La maloclusión Clase III tiene distintos componentes, uno de ellos es la deficiencia sagital y transversal del maxilar. La intervención temprana de esta anomalía está reportando un mayor porcentaje de éxito en la corrección o reducción de esta. El uso de la máscara de protracción está asociada a la disyunción, la cual promueve un cambio benéfico a la arquitectura facial. La edad del paciente, colaboración y adecuado manejo del sistema, son los factores que nos llevan a resultados estables y exitosos. El propósito de este reporte de caso es describir el tratamiento de un paciente en dentición mixta con el uso de estos aparatos y los cambios obtenidos en el Servicio de Ortodoncia de la Clínica Dental de la Universidad Peruana Cayetano Heredia. Consideraciones finales: La protracción maxilar con máscara facial de Petit, asociada a la expansión maxilar fue útil en la corrección de la deficiencia transversa del maxilar en la maloclusión Clase III.

Palabras claves: Maloclusión, Maloclusión Clase III de Angle, Aparatos de Tracción Extraoral.

ABSTRACT

Class III malocclusion has several components, one of them is the sagittal and transversal maxillary deficiency. Early intervention this anomaly is reporting higher percentage of success in the correction or reduction of this. The use of protraction face mask is associated with a disjunction which promotes a beneficial change in facial architecture. Patient age, collaboration and proper management of the system are the factors that lead to successful and stable results. The aim of this case report is to describe the treatment of a patient in mixed dentition phase with the use of these devices and the changes obtained in the service of Orthodontics, Dental Clinic Universidad Peruana Cayetano Heredia. Final considerations: The maxillary protraction with a Petit face mask, associated with maxillary expan¬sion, was useful in the correction of transverse maxillary deficiency and Class III malocclusion.

[1] CD; Ortodoncista. Ex Residente Universidad Peruana Cayetano Heredia.
[2] Mg Sc; Dr Odont. Ortodoncista. Docente Principal Universidad Peruana Cayetano Heredia.

Key words: Malocclusion, Malocclusion Angle class III, Extraoral traction appliances.

INTRODUCCIÓN

Una de las maloclusiones más complejas de diagnosticar y de tratar es la maloclusión Clase III, particularmente en las denticiones mixtas y decidua tardía. Este problema oclusal es fácilmente identificable, no sólo por los especialistas y los clínicos generales, sino también por el resto de la población. El aspecto de un resalte horizontal negativo de los incisivos, frecuentemente estimula a los padres a buscar tratamiento ortodóncico para su hijo[1].

La maloclusión clase III es un fenotipo dentofacial heterogéneo y que se caracteriza por un crecimiento excesivo de la mandíbula, una deficiencia del maxilar, o una combinación de ambos, y puede ocurrir ya sea como parte de un síndrome o de manera aislada. La prevalencia de maloclusión clase III varía de una población a nivel mundial, la prevalencia más baja (hasta 4%) se presenta en el Europeo-Americana y la prevalencia más alta (15-23%) en las poblaciones de Asia. La maloclusión Clase III generalmente se manifiesta desde una edad muy temprana y típicamente se evidencia por una relación incisal borde a borde o por una mordida cruzada anterior[2].

Los resultados de estudios longitudinales han demostrado que la desarmonía de Clase III tiende a empeorar con el crecimiento y que la necesidad de la intervención ortopédica apropiada en el crecimiento de los individuos de Clase III es justificada. La persistencia de las características de clase III en adolescentes en crecimiento mucho más allá del pico de crecimiento como se han hallado en estudios transversales conllevan a importantes consecuencias clínicas[3].

La etiología de la maloclusión Clase III se ha atribuido a tanto a factores genéticos como a componentes ambientales (Mossey, 1999; Jena et al, 2005). Numerosos estudios en humanos y animales han demostrado una importante contribución genética en el desarrollo de la maloclusión Clase III[2,4].

Un amplio rango de factores ambientales han sido sugeridos como contribuyentes en el desarrollo de la Clase III, entre estos tenemos: amígdalas hipertróficas, dificultades respiratorias nasal, enfermedades hormonales, postura , traumas, irregular erupción de incisivos permanentes, o perdida prematura de las molares permanentes. Otros factores contribuyen como tamaño y posición de la base craneal, maxila y mandíbula, la posición de la articulación temporomandibular y algún desplazamiento de la mandíbula también afecta la relación sagital y vertical de los maxilares y los dientes[5].

El abordaje terapéutico con una máscara facial de protracción nos proporciona una fuerza anterior constante en la maxila. Este es el método indicado no quirúrgico de la corrección de clase III por deficiencia maxilar con la finalidad de modificar y reorientar el crecimiento facial[6]. Se inicia el empleo de este dispositivo cuando los incisivos centrales erupcionan o después de la erupción de los cuatro incisivos superiores y los

primeros molares mandibulares[7].

Dentro de los diversos tipos de máscara facial disponible el modelo de Petit es una máscara prefabricada que reduce el tiempo de atención y también es la mejor aceptada por los pacientes por ser un modelo más simple. Entre las estrategias de tratamiento mencionadas, la máscara facial ortopédica posee la mayor aplicación y produce los resultados más impresionantes en un período menor de tiempo. Por lo tanto, la máscara facial es el aparato de elección para la mayoría de los pacientes Clases III tratados en la dentición mixta temprana o en la dentición decidua tardía[1].

Las bases de la terapia de protracción maxilar se sustentan en las repuestas celulares que se dan a nivel de las suturas, se ha informado de los diferentes eventos y diferentes factores que podrían afectar la respuesta de las suturas craneofaciales a los estímulos mecánicos. La terapia ortopédica de ortodoncia y el tratamiento de muchas deficiencias craneofaciales requieren, en la mayoría de los casos, una modificación no quirúrgica de una o más suturas craneofaciales. Muchos factores tales como la cantidad, la polaridad, y la duración de aplicación de la fuerza desempeñan un papel esencial en el éxito de dichos tratamientos. En consecuencia, diversas moléculas y factores interaccionan en las suturas con sus tejidos vecinos y se logra una modificación en estos sitios de crecimiento; ello necesita ser investigado más a fondo ya que estas moléculas, se pueden utilizar para mejorar la forma en la que las suturas craneofaciales responden a la fuerza mecánica durante cualquier tratamiento ortopédico ortodóncico[8].

Entre las consideraciones a tener en cuenta para tomar la decisión de la terapia con la máscara de protracción son los siguientes.

- El promedio de magnitud de la fuerza es de 447,7 gramos (desviación estándar +/-148,5 gr)

- El promedio de la inclinación del vector de fuerza es de 27,5 grados (desviación estándar +/- 6,6 grados)

- El promedio de tiempo de uso es de 15,2 horas por día (desviación estándar +/- 3.5 horas)

Entre los factores negativos tenemos: un tipo facial divergente, crecimiento asimétrico de los maxilares, crecimiento finalizado (post adolescencia), severa discrepancia esquelética (ANB < -2), pobre cooperación del paciente y de los padres[9].

Aunque nuestro conocimiento acerca de la clase III tratamiento con máscara facial y la expansión maxilar rápida ha aumentado sustancialmente en los últimos años, aún queda mucho que aprender. Los estudios muestran que la terapia de máscara/expansión palatina es un método eficaz para el tratamiento, y aunque la intervención temprana puede proporcionar una mejor respuesta ortopédica, el tratamiento a finales de la dentición mixta permanente temprana puede producir resultados positivos. Ambos tratamientos de ortodoncia tempranos y tardíos están asociados con un compromiso con los padres que debe ser anticipado por el practicante. Aunque los beneficios de iniciar temprano son evidentes, el inicio de un tratamiento más temprano aumenta el tiempo global que el paciente estará en el tratamiento especialmente si presenta apiñamiento dentario severo. El cumplimiento del paciente es mucho mejor en los niños pequeños, sin embargo, en la mayoría de los pacientes que alcanzaron sobrecorrección se logró en menos de un año.

La sobrecorrección se recomienda, debido a que los pacientes de Clase III tratados crecen de ma-

nera similar a los pacientes sin tratar de Clase III después del tratamiento. La sobrecorrección en el corto plazo (2-3 años) muestra una buena estabilidad, con una minoría de pacientes que requieren el uso de la máscara después la terapia. Por otra parte, en algunos pacientes puede ser necesario el tratamiento continuado máscara, incluso durante la fase II del tratamiento de ortodoncia. Actualmente carecemos de datos a largo plazo para responder a las muchas preguntas que siguen afectando a los ortodoncistas con lo que respecta a la estabilidad de terapia con máscara facial[10,11].

El objetivo de esta publicación es mostrar el caso de una paciente en 1° fase de dentición mixta con maloclusión clase III por deficiencia maxilar, tratada con máscara de protracción de Petit en el servicio de Ortodoncia de la Clínica Dental de la Universidad Particular Cayetano Heredia.

Figura 1. Fotos iniciales

DIAGNÓSTICO

Paciente femenino de 9 años y 4 meses acude con el padre el cual refiere como motivo de consulta "noto que su mandíbula está un poco salida". Al examen clínico se observa un perfil convexo, relación molar derecha I, relación molar izquierda III, overjet de -1mm, overbite de 2mm (*Figura 1*).

Las conclusiones cefalométricas fueron:

- Relación esquelética de Clase III por retrusión maxilar
- Longitud mandibular efectiva aumentada.
- Crecimiento en sentido antihorario
- Incisivos vestibularizados
- Incisivos inferiores vestibularizados y protruidos

En base a la clínica y los exámenes auxiliares se concluye como diagnóstico definitivo: Patrón Facial I con maloclusión Clase III por retrusión maxilar.

PROGRESO DEL TRATAMIENTO

Se inicia el tratamiento con la colocación de un disyuntor maxilar de tipo HYRAX con ganchos soldados hacia vestibular para la protracción, el cual fue activado en un ¼ de vuelta al día por un lapso de 10 días con la finalidad de lograr una desarticulación de las suturas circunmaxilares lo cual facilita en cierto grado la protracción del maxilar (*Figura 3*).

Factor	V/Promedio	11/06/11
LBC	70 +/- 2	70
SNA	82 +/- 3	80
SNB	80 +/- 3	82
ANB	02 +/- 3	-1
A-NPerp	0/1	-2
Pg-NPerp	-8a-6/-2a+4	-1
CoA	90	83
CoGn	113-116	113
AFAi	60-62	62
F.SN	8	8
SN.MeGo	32+/-5	35
Eje Y	60 +/-3	57
I.NA	22	25
I-NA	4	4
I.NB	25	28
I-NB	4	7
Pg-NB		-1
I.I:	130 +/-7	124

Figura 2. Radiografía lateral inicial

Una vez concluida la fase de activación se fijó el tornillo de expansión y se procedió a la instalación de la máscara de protracción de Petit con una fuerza inicial de 300 gr por lado, la cual se aumentó a los 15 días a 500 gr por lado por un lapso de tiempo de 14 horas al día, durante un periodo de 11 meses. En la mandíbula se colocó un arco lingual fijo (*Figura 4y 5*). Al cuarto mes de tratamiento se colocó brackets de prescripción Roth en un sistema de 4x2 en el maxilar superior para alinear los dientes y mejorar el descruzamiento de la mordida y también se cambió el disyuntor por arco transpalatino modificado. Se concluye el uso de la mascar facial y

Figura 3. Disyuntor con ganchos soldados

Figura 4. Arco transpalatino y arco lingual

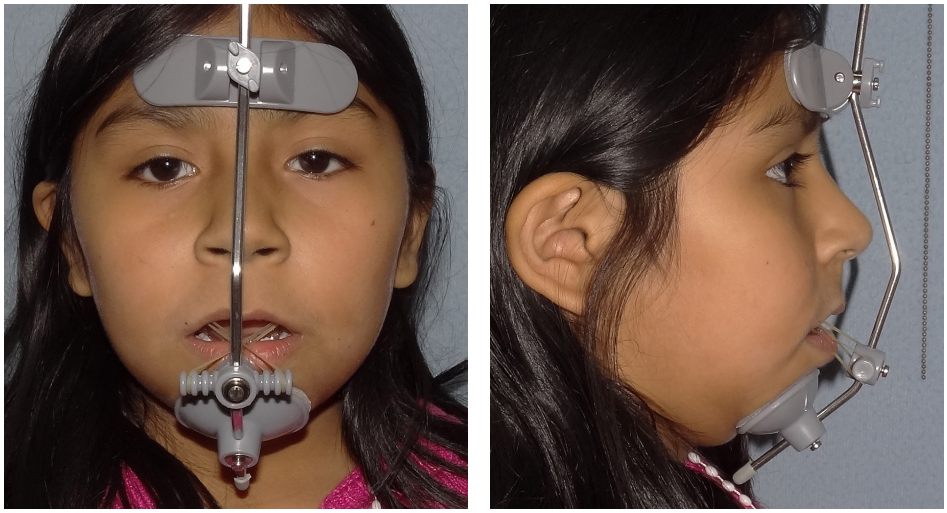

Figura 5. Mascara de protracción

se continuó usando la aparatología fija para lograr un adecuado entrecruzamiento anterior. Finalmente se retiraron los brackets y se colocaron retenedores fijos superiores y un mantenedor de espacio. Para preservar los cambios obtenidos por la máscara se indicó el uso de un aparato de Frankel III como dispositivo de contención de los resultados obtenidos, de uso nocturno hasta finalizar el pico de crecimiento (*Figura 6*).

RESULTADOS DEL TRATAMIENTO

Clínicamente se apreció un cambio en el perfil facial lo cual se corroboró con las fotografías finales y la cefalometría final que nos dio como resultados: Relación esquelética de Clase I, longitud mandibular efectiva aumentada, altura facial antero inferior aumentada, ángulo de plano mandibular aumentado (*Figura 7*).

Figura 6. Aparatos de retención

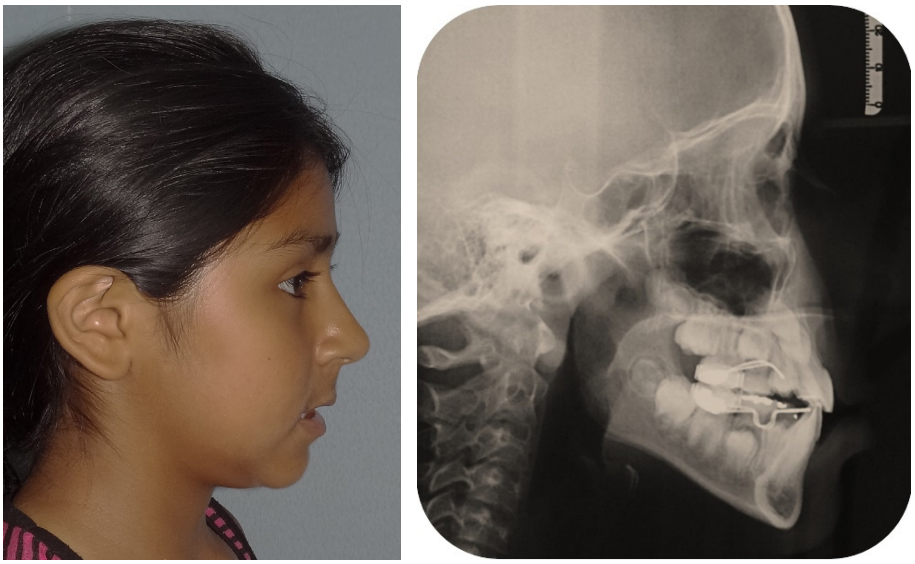

Figura 7. fotos y radiografías finales

En esta primera fase de tratamiento se hizo un tratamiento ortopédico, esperando la erupción de las demás piezas dentarias para en una segunda fase lograr una adecuada oclusión con aparatología fija si fuera necesario.

DISCUSIÓN

Para el tratamiento precoz de la maloclusión de Clase III como consecuencia de una atresia maxilar se puede optar por utilizar la máscara de protracción facial, que promueve un cambio en la arquitectura facial, modificando la forma y posición de las estructuras esqueléticas faciales, movilizando el maxilar superior hacia adelante y logrando una rotación mandibular en sentido horario. Sin embargo, es un tratamiento que depende de la experiencia y el conocimiento de profesionales y está directamente relacionada con el grado de colaboración del paciente, factor de éxito decisivo[12].

El tratamiento con máscara facial en maloclusión clase III, caracterizada por una deficiencia maxilar anteroposterior y transversal, que han superado la fase de crecimiento puberal es problemático. Es evidente que cuando los tratamientos ortodóncicos y ortopédicos no pueden corregir la relación discrepante de la mandíbula la opción de tratamiento es la combinación de abordaje quirúrgico ortognática con ortodoncia. Según Baccetti (1998) y Kim (1999), se obtienen mejores resultados cuando tiene lugar el tratamiento con la máscara facial en la dentición mixta temprana en comparación con el mismo tratamiento realizado al final de la dentición mixta[13,14].

La expansión palatal y la protracción maxilar están bien documentadas en la literatura con resultados relativamente estables, independientemente de la presencia de mordida cruzada; esto tiene como propósito estimular los sitios de crecimiento suturales, como, por ejemplo, a nivel frontomaxilar y cigomático - nasomaxilar. La disyunción ortopédica de las suturas facilita el trabajo con el crecimiento normal del maxilar superior, que tiene un desplazamiento hacia abajo y hacia adelante[11].

Se decidió colocar brackets durante el proceso en un sistema 4x2, y mejorar la corrección, entiéndase que los cambios logrados son de tipo esquelético y dentario, lo cual se pudo corroborar en las cefalometrías durante y post-tratamiento.

Finalizado el tratamiento ortopédico, se indicó como dispositivo de contención un aparato de Frankel III solo de uso nocturno de acuerdo a lo descrito por McNamara hasta que ya haya finalizado su pico máximo de crecimiento, a su vez se viene realizando una guía de erupción para mejorar las relaciones oclusales y dejar todo en óptimas condiciones para una segunda fase de tratamiento con aparatología fija[1].

Al realizar tratamiento precoz de los casos esqueléticos de Clase III por deficiencia maxilar, se logra corregir la discrepancia con resultados estables de acuerdo con Mandal y col, o reducir la severidad de estas, que sin ninguna intervención es muy probable que los caso lleguen a ser inmanejables desde el punto de vista ortodóncico y requerirían un procedimiento orto-quirúrgico con las implicancias que de esto se deriva. Uno de los factores a resaltar es la mejoría que facialmente se puede lograr teniendo este un impacto en el aspecto emocional de los pacientes[10].

CONCLUSIONES

• Con respecto a los dispositivos ortopédicos es importante evaluar las condiciones para su uso, como características morfológicas del paciente, así como también el grado de colaboración de estos.

• La máscara facial es el aparato que muestra mejores resultados en poco tiempo, para el tratamiento de la maloclusión clase III por retrusión maxilar y con resultados estables

• El uso de estos dispositivos corrige o reducen la desarmonía esquelética evitando así una corrección quirúrgica en un tiempo posterior, pero aún con la amplia investigación existente los resultados son impredecibles.

REFERENCIAS

1. FMc Namara J. Brudon W. Tratamiento ortodoncico y ortopédico en dentición mixta Needham Press 1995.
2. Singh GD. Morphologic determinants in the etiology of class III malocclusions: a review. Clin Anat 1999;12:382-405.
3. Baccetti T, Franchi, and McNamara Jr Growth in the Untreated Class III Subject Semin Orthod 2007;13:130-42.
4. Missense A, Mutation in DUSP6 is Associated with Class III Malocclusion. J Dent Res 2013;92(10):893-8.
5. Jena AK, Duggal R, Mathur VP, Parkash H. Class-III malocclusion: genetics or environment? A twins study.
6. Kim JH, Viana MA, Graber TM, Omerza FF, BeGole EA. The effectiveness of protraction face mask therapy.
7. Deguchi T, Kanomi R, Ashizawa Y, Rosenstein SW. Very early face mask therapy in class III children.
8. Alaqeel SM, Hinton RJ, Opperman L Cellular response to force application at craniofacial sutures. Orthod Craniofacial Res 2006; 9: 111–22.
9. Rocha A , Mucha J, The treatment of Class III - systematic review - Part I. Magnitude, direction and duration of the forces in the maxillary protraction. Rev Ortod Dent Press 2009;14: 109-17.
10. Mandall NA, Cousley R, DiBiase A, et al. Is early class III protraction facemask treatment effective? A multicentre randomized controlled trial: 3 years follow-up. J Orthod 2012; 39:176-85
11. Turley P. Treatment of the Class III Malocclusion with Maxillary Expansion and Protraction. Semin Orthod 2007;13:1437.
12. Tochetto B, Vanderlei S, Gregianin J. Terapia da tração reversa maxilar com máscara facial de Petit – relato de caso. RFO 2010; 15: 171-6.
13. EBaccetti T, McGill JS, Franchi L, McNamara JA Jr, Tollaro I. Skeletal effects of early treatment of class III malocclu¬sion with maxillary expansion and face-mask therapy. Am J Orthod Dentofacial Orthop 1998; 3:333-43.
14. Kim JH, Viana MA, Graber TM, Omerza FF, BeGole EA. The effectiveness of protraction face mask therapy: a meta-analysis. Am J Orthod Dentofacial Orthop 1999; 6 :675-85

Recibido: 15-10-2015

Aceptado: 14-12-2015

Correspondencia: paulesteban.rodríguezriquelme@gmail.com

Tratamiento no quirúrgico de una maloclusión Clase II con canteo maxilar

Non surgical treatment of a Class II malocclusion with maxillary canting

Anibal Espinoza[1], Luciano Soldevilla[2]

RESUMEN

La maloclusión de clase II con componente esquelético presenta una relación distal del arco mandibular con respecto al maxilar, el cual puede estar asociado a canteo maxilar. Para identificar si la clase II es de origen esquelético, se valora distintos parámetros cefalométricos, como el indicador de displasia anteroposterior, APDI de la cefalometría de Kim. El uso de los arcos multiloop de la Filosofía Meaw para el tratamiento de la Clase II sugiere la exodoncias de las segundas molares y la consecuente reconstrucción del plano oclusal. El propósito de este reporte de caso es describir el tratamiento de un paciente con el uso de esta filosofía de trabajo.

Palabras claves: Maloclusión, Maloclusión Clase II de Angle, Canteo maxilar, Arcos multiloop.

ABSTRACT

The skeletal Class II malocclusion with a distal jaw relationship in relation to the maxilla is frequently associated with maxillary canting. To identify the skeletal component of a Class II malocclusion, there are some cephalometric analyses as the anteroposterior dysplasia indicator, APDI from Kim's cephalometry. The use of Meaw's philosophy multiloop arches for treatment of Class II malocclusion suggest upper second molars extractions and consequent reconstruction of occlusal plane. The aim of this case report is to describe the treatment of a patient under the use of Meaw's philosophy.

Key words: Malocclusion, Malocclusion Angle class III, Extraoral traction appliances.

[1] Magister en Odontología UNDAC , Especialista en Ortodoncia y Ortopedia. UDH, Docente de Pregrado UNDAC Docente de Pregrado UDH.
[2] Coordinador de la Segunda Especialidad en Ortodoncia y Ortopedia Maxilar. Universidad Nacional Mayor de San Marcos, Perú.

INTRODUCCIÓN

Los objetivos de todo tratamiento ortodóntico implica el conseguir una oclusión funcional con correcta intercuspidación dentaria, conservar la salud articular tanto dental como de la articulación témporomandibular (ATM); y corregir las desarmonías estéticas; que para la mayoría de pacientes es el principal motivo de consulta y de tratamiento[1].

Las maloclusiones de clase II con componente esquelético tienen una relación distal del arco mandibular con respecto al maxilar[2]. Para identificar si la Clase II es de origen esquelético, se valora los parámetros cefalométricos, como el ángulo ANB, que señala la relación recíproca entre bases maxilares; el indicador de convexidad facial, que valora la posición anteroposterior del maxilar con respecto a la mandíbula[3];o el indicador de displasia anteroposterior (APDI) de la cefalometría de Kim[4].

La filosofía Multiloop Edgewise Archwire (MEAW), fue introducida por el Dr. Young Kim, en un inicio orientada para el tratamiento de mordidas abiertas y clases III[5]; posteriormente desarrollado por el Dr. Sadao Sato, quien realizó aportes importantes a través de investigaciones, principalmente sobre la discrepancia posterior[6,7].

La técnica emplea arcos multiloop de alambre elgilloy rectangular que presentan rangos de carga deflexión adecuados[8,9] y de elásticos intermaxilares; los que son confeccionados y usados, de tal manera que la adecuada activación se realiza según la necesidad clínica, con lo que se llega a la meta principal de tratamiento de esta técnica, que es la reconstrucción del plano oclusal[10].

La exodoncia de los segundos molares, fue estudiado por Graber y empleado por la técnica MBT[11]; y como alternativa sumada a la filosofía MEAW, la que fue mencionada por el Dr. Ricardo Voss[12].

Es objetivo de este reporte de caso, mostrar la secuencia de tratamiento, donde la decisión de extraer la segunda molar superior, tuvo como factor determinante el análisis de la discrepancia esquelética, y sumado al empleo del sistema MEAW, que muestra ser un sistema eficiente para el restablecimiento de la armonía oclusal, brindándole una oclusión fisiológica y funcional al paciente.

REPORTE DE CASO

Paciente de sexo masculino, de 14 años de edad, cuyo motivo de consulta fue: "No me gusta mis dientes chuecos e inclinados"; al examen clínico se presenta como paciente dólicofacial, perfil total convexo, tercio inferior proporcional con competencia labial, plano mandibular alto, perfil del tercio inferior convexo, ángulo nasolabial recto, ángulo mentolabial disminuido; al análisis de la sonrisa se aprecia un canteo del plano oclusal, con línea media dentaria superior coincidente con la línea media facial.

Intraoralmente presenta arcada superior cuadrada, con ligero apiñamiento anterior y la arcada inferior estrecha de forma triangular, con apiñamiento moderado. En oclusión se observa mordida cruzada vestibular (Síndrome de Brodie), overjet anterior de 6mm, overbite en un 80%, relaciones molares y caninas de Clase II.

En la radiografía panorámica observamos huesos cortical y medular sin alteración, con terceros molares superiores e inferiores en evolución intraósea. En la radiografía lateral de cráneo se observa una relación esquelética de Clase II (ANB=7°), con posición mandibular inadecuada (SNGoGn = 25°); a nivel dentario presenta los in-

Figura 1. Fotografías extraorales e intraorales iniciales

Figura 2. Radiografías iniciales

cisivos superiores en buena posición (1sup-NA = 3mm,) y los incisivos inferiores con protrusión y vestibularización (1inf-NB=33°, 1inf-NB= 7mm). Respecto a la línea "S" de Steiner se destaca el labio superior protruido (Lab. Sup. Lin S = 2mm y Lab. Inf. Lin S = 2mm).

El análisis de Kim nos da un indicador de displasia vertical (ODI) de 83°, un APDI de 73° y el factor de combinación (CF) de 156°, lo que evidencia una Clase II con sobremordida exagerada.

PLAN DE TRATAMIENTO

Se planteó tratamiento de ortodoncia fija mediante exodoncia de los segundos molares superiores y terceras molares inferiores, empleándose sistema MEAW (Multiloop Edgewise Archwire); con el objetivo principal de tratar la alteración transversal bilateral, buscando restablecer el perímetro de arco inferior, corregir el canteo del plano oclusal, corregir el apiñamiento dentario, corregir las giroversiones, conseguir una mejor intercuspidación dentaria y relaciones molar y canina Clase I, consecuentemente mejorar el perfil total.

TRATAMIENTO

Se empleó brackets preajustados de prescripción MBT, ranura .022, con bandas en las primeras molares superiores e inferiores y tubos adhesivos en las segundas molares inferiores.

Se colocó los brackets en ambas arcadas dentarias; iniciándose la fase de alineamiento y nivelación con un arco superior 0.14" NiTi, y un arco inferior 0.14" NiTiCu, este último, dejándose por 9 semanas, además de emplear build-ups en las caras oclusales de las molares inferiores.

En el arco superior se continuó con arcos NiTi 0.16", 0.18"; para el caso de la arcada inferior se prosiguió empleando arcos NiTiCu 0.16" y 0.18" para permitir la expansión de la arcada inferior; pasado este tiempo se procedió a la extracción de las segundas molares y terceros molares inferiores. Se finalizó esta fase con arco superior NiTi 0.16 x 0.22 y arcos inferiores NiTiCu 0.14 x 0.25, y 0.16 x 0.25.

En la siguiente fase se confeccionó arcos multiloop para ambas arcadas en alambre elgilloy azul 0.16" x 0.22", con activación para Clase II y el uso de elásticos cortos de 4 y 6 onzas de 3/16", donde las fases de eliminación de interferencias y del restablecimiento de la posición mandibular fue realizado aprovechando el levante de mordida realizado en un primer momento.

En fases posteriores se empleó activación para asimetrías según la filosofía MEAW, continuando con el uso de las ligas de Clase II, de 3/16" y 6 onzas.

Posteriormente se realizó la reconstrucción del plano oclusal hasta conseguir mejores relaciones molar, canina, y relación tweediana en ambos lados, lográndose una oclusión fisiológica; para luego remover la aparatología y brindar la contención a través de una placa Hawley en el arco superior y contención fija en la arcada inferior.

RESULTADOS

Al finalizar el tratamiento ortodóntico, se evidencia la corrección de la maloclusión transversal bilateral que presentaba el paciente, mejorando el perímetro del arco inferior, corrigiendo el apiñamiento y las giroversiones dentarias y consecuentemente se

logró una mejor intercuspidación dentaria, overjet y overbite adecuados, y relación molar y relación canina de clase I.

Figura 3. Fotografías de secuencia de tratamiento

Así mismo, el canteo del plano oclusal, que fue uno de los motivos de consulta del paciente, fue mejorado, lográndose mejor paralelismo del plano oclusal con el plano bipupilar, lo que permite al paciente una mejor sonrisa.

Se mantuvo la relación Clase II esquelética, pero se observa un avance de la mandíbula, con mejores características esqueléticas según el análisis del marco dental, lo que nos permitió una mejora del perfil total.

DISCUSIÓN

Las maloclusiones esqueléticas Clase II, que son debidos primordialmente a la retrusión mandibular que a un prognatismo maxilar[13],condición, que sumado a la mordida en tijera o mordida de Brodie presentes en baja proporción, que son tratados quirúrgicamente y donde la ortodoncia fija es muy limitada[14], que a la evidencia resultan ser pacientes muy difíciles de tratar (Sato et al, 2002); el empleo de los arcos multiloop resulta ser una alternativa importante.

Desde su introducción de la filosofía MEAW, se ha valorado en gran medida sus ventajas, resultando ser una alternativa eficiente en los casos donde el tratamiento ortodóntico presentaba limitaciones.

Además en la práctica podemos valorar la facilidad de su empleo, el menor tiempo de tratamiento, lo que lo convierten en una alternativa eficaz en las diversas maloclusiones con que se presentan los pacientes[12, 15].

En el caso tratado se consideró las activaciones para Clase II de ángulo bajo, donde en un primer momento se realizó tip backs en los sectores posteriores, para más adelante incluir step ups y step downs en el sector anterior, lo que sumado al empleo de los elásticos cortos de Clase II, permitió una posición mandibular biológica. Más adelante se realizó los dobleces para asimetrías, con los que se pudo mejorar el canteo del plano oclusal.

Una condición clínica importante es la salud articular; conocemos que la ATM no es una estructura inmutable y que tiene capacidad de adaptación, con relación directa al cóndilo mandibular y a su grado de maduración (McNamara 1975)[16]; como resultados al finalizar el tratamiento se observa los cóndilos mandibulares de ambos lados sin alguna alteración evidente tanto clínica como radiográficamente.

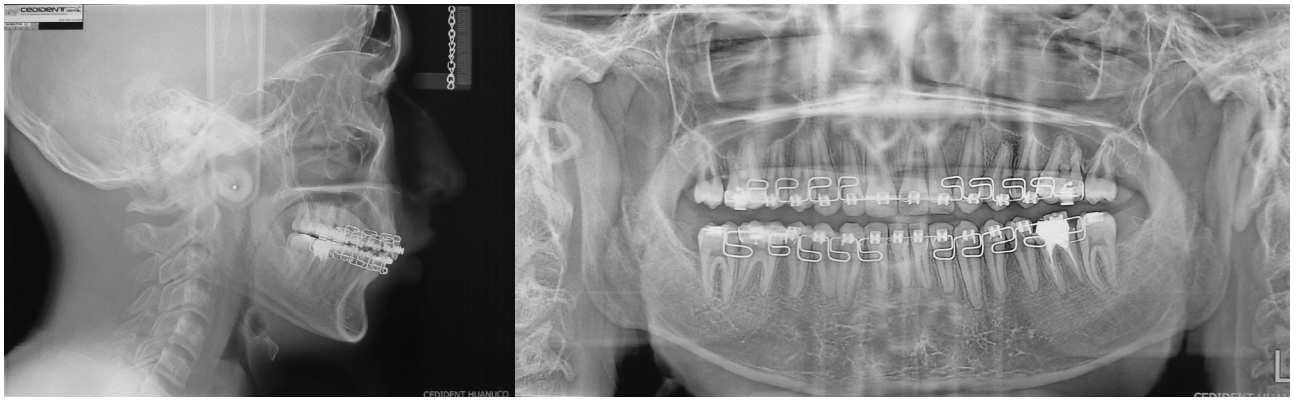

Figura 4. Radiografías finales

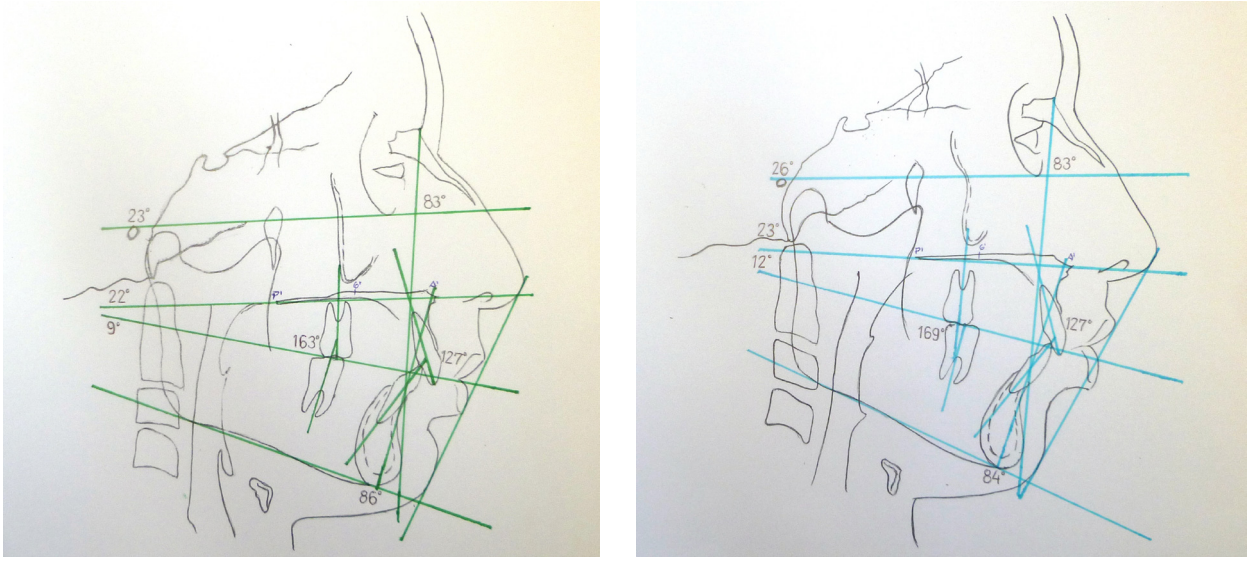

Figura 5. Cefalogramas antes y después del tratamiento

Figura 6. Fotografías extraorales e intraorales finales

ANÁLISIS DEL MARCO DENTAL			
	Promedio	Pre - Tx	Post – Tx
FH – MP	25,9 ± 4,3	23	26
PP – MP	24,6 ± 3,9	22	23
OP – MP	13,2 ± 3,7	9	12
OP-MP/PP-MP	0,54	0,40	0,52
AB – MP	71,3 ± 4,4	86	84
A´ - P´ (mm)	50,0 ± 2,5	50	51
A´- 6´ (mm)	23,0 ± 2,5	27	29
1 – AB (°)	31,7 ± 4,0	32	32
1 – AB (mm)	9,5 ± 1,5	9	8
1 – AB (°)	25,4 ± 4,4	22	21
1 – AB (mm)	6,2 ± 1,4	3	5
Intermolar	174,6 ± 3,7	163	169
ODI	74,6 ± 6	83	80
APDI	81,4 ± 4	73	74

Tabla 1. Análisis del marco dental antes y después del tratamiento

CONCLUSIONES

El diagnóstico y el análisis adecuado de las condiciones clínicas presentado, es sin duda, el factor más importante para poder elaborar el plan de tratamiento acorde a las necesidades del paciente.

De la misma forma, la filosofía MEAW, ya es una alternativa ortodóntica importante, pues permite el manejo de diversas alteraciones dentoesqueléticas, llevándonos a obtener resultados satisfactorios tanto a los profesionales, pero principalmente para los pacientes.

REFERENCIAS

1. Canut J. Análisis estético dentofacial. Revista Española de Ortodoncia. 2014; 44(1):43-58.
2. Uribe Restrepo, G. Ortodoncia Teoría y Clínica. 2da edición. Edit. Corporación para investigaciones biológicas. 2002.
3. Canut Brusola, J. Ortodoncia Clínica y Terapéutica. 2da edición. Edit. MASSON.
4. Kim YH, Vietas JJ. Anteroposterior dysplasia indicator: an adjunct to cephalometric differential diagnosis. Am J. Orthod. 1978;73(6):619-33.
5. Kim YH. Anterior openbite and its treatment with Multiloop Edgewise Archwire. Angle Orthod. 1987;57(4):290-321.
6. Sato S. Alteration of occlusal plane due to posterior discrepancy related to development of malocclusion. Bulletin of Kanagawa Dental College. 1987;15:115-23.
7. Voss ZR. ¿Por qué Extraer Preventivamente los Terceros Molares?. Int. J. Odontostomat. 2008;2(1):109-118.
8. Yang WS, kim BH, Kim YH. A study of the regional load deflection rate of multiloop edgewise archwire. Angle Orthod. 2001;71:103–109.
9. Lee SH, Kim JG. A photoelastic study of the strees distribution on the multiloop edgewise arch wire. Korean J Orthod. 1994;24:969-82.
10. Voss R. El desarrollo de la mordida abierta como resultado de discrepancia posterior y su tratamiento mediante Multi-loop Edgewise Archwire (MEAW). Revista Chilena Ortodoncia. 2006;23(1):43-52.
11. Renata Chicarelli Trevisi. Avaliacao das alteraciones dento-esqueléticas nos tratamentos ortodónticos com extracao de segundo molares inferiores permanentes. Universidade Cidade de Sao Paulo. Curso de Mestrado em Ortodontia. 2003.
12. Voss R. Arco de canto multiansas (Multiloop Edgewise Archwire: MEAW) ¿Por qué multiloop? Aspectos clínicos y biomecánica. Sociedad Argentina de Ortodoncia. SAO. 2008;71(143):70-80.
13. McNamara JA Jr. Components of Class II malocclusion in children 8 – 10 years of age. Angle Orthod. 1981;51:177-202.
14. Soldevilla GL, Ramos TV. Síndrome de Brodie en dentición mixta temprana tratado con aparatología removible adhesiva. Reporte de caso. Odontol. Sanmarquina 2008;11(2):88-91.
15. Lin J, Gu Y. Lower Second Molar Extraction in Correction of Severe Skeletal Class III Malocclusion. Angle Orthod 2006;76:217–225.
16. McNamara JA. Functional adaptations in the temporomandibular joint. Dent. Clin North Am. 1975;19: 457-71.

Recibido: 11-09-2015

Aceptado: 05-11-2015

Correspondencia: pescecit@hotmail.com

Manejo ortodóntico de un paciente con Perfil recto y apiñamiento severo

Orthodontic management of a patient with straight profile and severe crowding

Yazmín García[1], Armando Fernández Rivas[2]

RESUMEN

Independientemente del tipo de maloclusión, la estética facial es uno de los principales motivos de la consulta ortodóntica, y dada su importancia es considerada en el diagnóstico y plan de tratamiento. En casos de perfiles faciales rectos y sin exposición gingival en sonrisa existe la controversia si un tratamiento con extracciones sería perjudicial para la estética facial. Para tomar una adecuada decisión en la planificación del tratamiento para el paciente debemos tener en cuenta otros factores, como la cantidad de apiñamiento, el tipo de anclaje a utilizar, ausencia de piezas entre muchos otros. El objetivo de este reporte es presentar el caso de un paciente clase II esquelética con perfil recto y apiñamiento severo tratado con anclaje absoluto, técnica Edgewise de baja fricción y extracciones de 3 premolares.

Finalmente se puede concluir que el manejo con extracciones en un paciente con perfil recto y un control adecuado del anclaje puede ser un tratamiento eficaz cuando se realiza una planificación basada en la estética facial.

Palabras claves: Perfil recto, tratamiento con extracciones, tratamiento sin extracciones, apiñamiento dentario, perfil facial.

ABSTRACT

Whatever type of malocclusion, facial aesthetics is one of the principal reasons for orthodontic consultation, and given its importance is considered in the diagnosis and treatment plan. In cases of

[1] Egresado de la Segunda Especialidad en Ortodoncia y Ortopedia Maxilar. Universidad Inca Garcilaso de la Vega, Perú.
[2] Coordinador de la Segunda Especialidad en Ortodoncia y Ortopedia Maxilar. Universidad Inca Garcilaso de la Vega, Perú.

straight facial profiles without gingival exposure smile controversy exists whether a treatment with extractions would be detrimental to the facial aesthetics. To make a proper decision on treatment planning for the patient must take into account other factors such as the amount of crowding, the type of anchorage to use, lack of teeth, among many others. The objective of this report is to present the case of a Class II skeletal straight profile and severe crowding treated with absolute anchorage, Edgewise low friction technique and 3 premolars extractions.

Finally we can conclude that management with extractions in a patient with a straight profile and adequate control of the anchorage can be an effective treatment when planning based on facial aesthetics is performed.

Key words: Straight profile, Extraction Treatment, Non extraction treatment, dental crowding, facial profile.

INTRODUCCIÓN

La estética en el tratamiento de ortodoncia siempre se ha asociado con la mejora del perfil. La belleza y la armonía facial fueron el objetivo primario del tratamiento de Angle. Sin embargo, a través del tiempo la clasificación de la maloclusión y los análisis cefalométricos se centraron más en el perfil y menos en la visión frontal[1].

En la actualidad, la evaluación del perfil blando y la armonía facial son consideradas como bases fundamentales en el diagnóstico, plan de tratamiento y pronóstico del paciente[2].

La crítica más frecuente que se ha hecho a la influencia de las extracciones en la estética facial es que el paciente queda al final del tratamiento con un perfil excesivamente recto o cóncavo. Este argumento puede tener su origen en algunos casos extremos que se han citado en la literatura correspondiente a individuos con retrognatismos muy acentuados[2,3].

La sonrisa es una de las expresiones faciales más importantes, y lo es indispensablemente en términos de expresar simpatía, aprobación y aprecio. El estudio de la estética de la sonrisa frontal, así como la evaluación de la cara en perfil sonriente constituyen una parte integral del diagnóstico completo de ortodoncia[4].

La mejora en la estética facial es la razón subjetiva más frecuente para la búsqueda de un tratamiento de ortodoncia. Esto significa que la evaluación de la apariencia facial debe ser incluida en la evaluación de la necesidad del tratamiento de ortodoncia[5].

Se suele pensar a menudo que el tratamiento con extracciones resulta en arcos dentales más estrechos y que estos se asocian a sonrisas menos estéticas debido a que no se muestra una sonrisa completa, y además que con la disminución del ancho de la arcada se crean espacios negativos laterales[6].

El propósito de este reporte de caso es evaluar como un tratamiento de ortodoncia con extracciones en un paciente con perfil recto puede mejorar su estética facial.

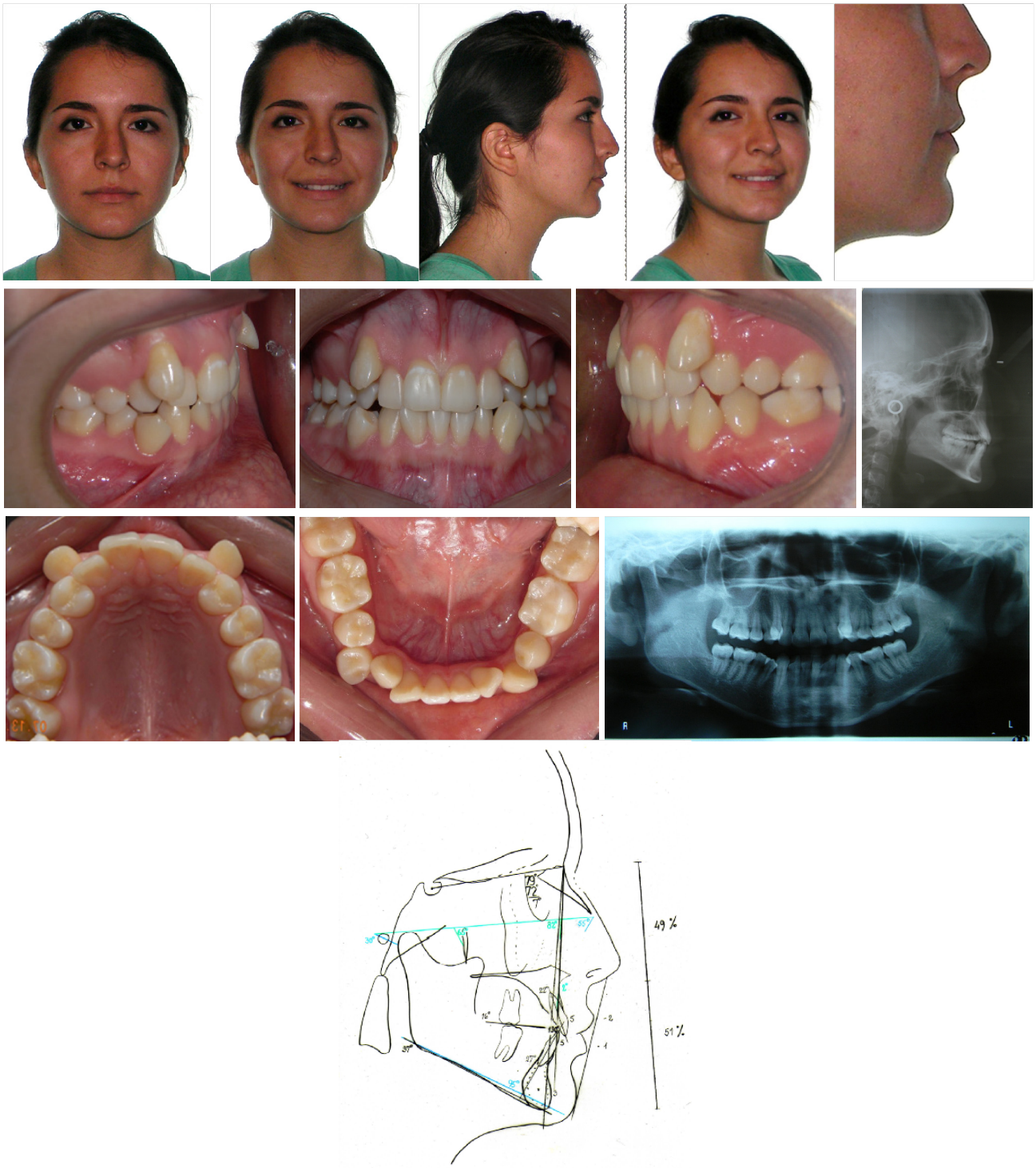

Figura 2. Registros de tratamiento

REPORTE DE CASO

Paciente de sexo femenino, de 16 años y 3 meses de edad, que acudió a la Clínica posgrado de

Ortodoncia de la UIGV con el motivo de la consulta: "Me gustaría mejorar mi sonrisa", con aparente buen estado de salud.

Al examen extraoral presentó un biotipo mesofacial, con tercios proporcionales, labios gruesos y sonrisa simétrica. El perfil total y perfil del tercio inferior eran rectos.

En la evaluación de la sonrisa presentaba un arco de la sonrisa no consonante, la curvatura del labio superior era recta con presencia de correderas bucales y no existía exposición gingival.

Al examen intraoral presentaba arcos superior e inferior ovoides, línea media superior desviada 2 mm a la derecha e inferior 1 mm a la izquierda. Caninos superiores en posición ectópica. Ausencia de pieza 3.4. Relación molar derecha e izquierda de Clase I y Relación canina no registrable. Overbite 25% y overjet 1mm. Marcado apiñamiento superior (-17.5mm) e inferior (-9.5mm).

Al examen funcional no presentó alteraciones evidentes.

En la radiografía panorámica se observaron cóndilos simétricos, vías aéreas permeables, ausencia de terceras molares y de pieza 3.4, ligera reabsorción radicular en las piezas 1.4, 1.5 y 2.5

Según el análisis de Steiner, Tweed y Downs presentaba: Clase II esquelética con ligera retrusión maxilar y mandibular, crecimiento mandibular hiperdivergente, incisivo superior retruído e inferior vestibularizado, labio superior e inferior retruidos.

PLAN DE TRATAMIENTO

Se indicó tratamiento ortodóntico con aparatología fija Edgewise standard con brackets de baja fricción (SYNERGY)

- Anclaje absoluto
- Extracciones de las piezas dentarias 1.4; 2.4 y 4.4.
- Distalización de caninos.
- Alineamiento y nivelación
- Verticalización de caninos inferiores
- Eliminación de interferencias:
- Reposición mandibular
- Reconstrucción del plano de oclusión
- Obtención de oclusión fisiológica
- Detallado y acabado
- Instalación de contención removible superior y fija inferior

TRATAMIENTO

Se inicio con la colocación de bandas superiores y colocación de minitornillos para el anclaje absoluto, luego se colocaron brackets en segundas premolares y caninos superiores iniciándose la distalización de estos últimos con lacebacks. Luego se continuó con el alineamiento y nivelación con arcos NiTi 0.014", 0.016" y 0.018" por un tiempo de 7 meses.

Al cuarto mes se inició el tratamiento en el arco inferior colocándose arcos seccionales para la verticalización de los caninos por un lapso de cuatro meses, continuándose con el alineamien-

to y nivelación con arcos multiloops redondos SS 0.016" por un tiempo de siete meses.

Luego se colocaron arcos rectangulares con dobleces de 1er, 2do y 3er orden asociados al uso de elásticos de Clase II 3/16" y 4 onzas para corregir la relación canina.

Posteriormente se realizaron torques individuales, dobleces artísticos y el uso de elásticos verticales para lograr un correcto asentamiento.

Finalmente se retiró la aparatología y se instaló una placa removible con arco Hawley como contención superior y en la arcada inferior se colocó contención fija por medio alambre 0.7mm de acero unido por medio de resinas de fotocurado de piezas 3.3 a 4.3.

RESULTADOS DEL TRATAMIENTO

Luego de 19 meses de tratamiento se observó que se mantuvo la relación esquelética de Clase

Figura 2. Registros de tratamiento

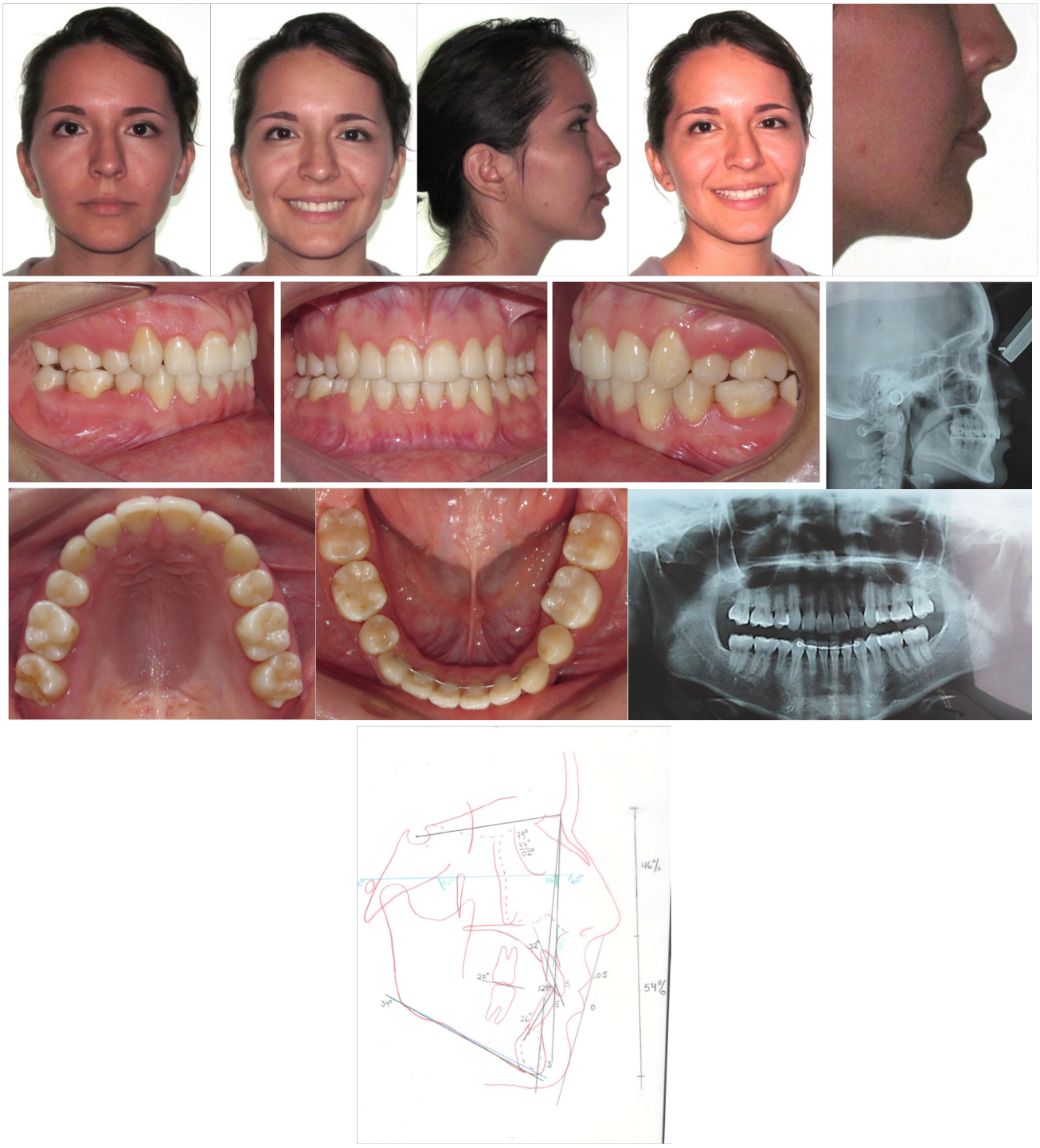

Figura 3. Registros finales

II, se mejoro el perfil total y del tercio inferior, y se corrigieron las líneas medias desviadas, el marcado apiñamiento superior e inferior, las malposiciones dentarias, la retrusión del incisivo superior, la vestibularización de los incisivos inferiores y la posición ectópica de caninos superiores.

DISCUSIÓN

La discrepancia alveolo dentaria es uno de los problemas que enfrentamos más frecuente-

mente en la consulta ortodóntica y su corrección puede requerir de acuerdo a su severidad, distalización de los dientes del sector posterior, proinclinación de los dientes anteriores, expansión de las arcadas dentarias, desgastes interproximales o extracciones terapéuticas de piezas dentarias[7]. Esta última alternativa ha sido observada por numerosos clínicos por la posibilidad de producir efectos indeseados en los labios con el consiguiente compromiso de la estética facial cuando es requerida en pacientes con perfiles rectos.

En el caso de este artículo, la paciente presentaba un perfil total y de tercio inferior recto, con una discrepancia arco diente muy severa, añadiéndose a todo esto la pérdida temprana de la pieza 3.4 que había generado el compromiso de la línea media dentaria inferior. Los caninos superiores se presentaban ectópicos, vestibularizados y sin espacio en el arco, lo cual hacía necesaria las extracciones de premolares para luego proceder a la incorporación de estas piezas en la arcada. El manejo del anclaje era crítico pues el espacio requerido para la ubicación de estas piezas seria el mismo que se obtendría con las extracciones. La colocación de dispositivos de anclaje temporal DATs nos proporcionaría el control del espacio en tres dimensiones[8], ayudado por un movimiento con fuerzas ligeras a través del uso de los lacebacks o retroligaduras tal como fuera propuesto por los doctores Bennett y McLaughlin[9,10] y con un sistema de aparatología ortodontica que permitiera disminuir considerablemente la fricción por lo que se optó por el sistema SYNERGY[11].

Debemos observar que la aparatología se fue colocando de manera incremental en la medida en que se requería involucrar a las piezas dentarias. Es así que se inicia el tratamiento luego de establecer el anclaje con los DATs entre primeras molares y segundas premolares superiores, traccionando los caninos a través de un arco de alambre que funcionaria únicamente como una guía sin comprometer a las piezas dentarias del sector anterior, puesto que su incorporación desde un inicio del tratamiento podría haber generado un movimiento de inclinación hacia vestibular que habría comprometido la estabilidad de la posición de los labios y por lo tanto del perfil del tercio inferior.

El overjet inicial de la paciente no era favorable para la colocación temprana de la aparatología en el arco inferior por la posibilidad de vestibularizar los incisivos, asimismo las inclinaciones de los caninos inferiores eran desfavorables para el movimiento distal de estas piezas por lo que se requería previamente establecer una inclinación favorable antes de la distalización. El uso de arcos segmentados permitiría obtener posiciones más favorables en estas piezas [12,13]. Una vez establecida la posición de los caninos inferiores, se decide la colocación de un arco multiloop redondo SS 0.016" y la incorporación de elásticos 3/16 cortos de 2 oz, para poder aumentar el overjet antes de proceder al pegado de brackets en los incisivos inferiores.

La finalización fue lograda con arcos de alambre 0.019" x 0.025" de TMA al que se le incorporaron dobleces de primer, segundo y tercer orden además de dobleces artísticos de tip y de asentamiento y elásticos verticales intermaxilares.

Se logró una buena intercuspidación estableciendo una oclusión funcional y balanceada, acompañada de resultados estéticos en el perfil de la paciente bastante favorables.

CONCLUSIONES

1. La planificación del tratamiento ortodóntico es un proceso integral que involucra no solamente la malposición de las piezas dentarias sino además su relación con la armonía y la estética facial.

2. En el manejo ortodóntico de pacientes con perfiles rectos y apiñamiento severo, el tratamiento con extracciones y anclaje absoluto es una buena alternativa terapéutica.

3. La distalización de los caninos se debe realizar de una manera controlada. El uso de lacebacks y brackets que permitan fricción reducida constituyen una buena opción biomecánica.

REFERENCIAS

1. Farhana G, Mubassar F. Effect of extraction of first four premolares on smile aesthetics. Eur J Orthod. 2011; 33(6):679-83.
2. Vargas Mori JH. Estudio Comparativo de perfil blando pre y post tratamiento ortodóncico con y sin extracciones de premolares según el análisis de Powell [Trabajo para optar el titulo profesional de Cirujano Dentista]. 2008. Lima.
3. Boley Jc, Pontier JP. Facial Changes in extraction and non extraction patients. Angle Orthod [Internet]. 1998 [Citado el 01 Dic 2013]; 68(6):539-546.
4. Cao L., Zhang K., Ding B., Yang J. Effects of maxillary incisor labio lingual inclination and posterior position on smiling profile esthetics. Angle Orthod. 2011;81(1):121-219.
5. Sundareswaran S, Ramakrishnan R. The facial Aesthetic index: An additional tool for assessing treatment need. J Orthod Sci.2016;5(2):57-63.
6. Kim E, Gianelly AA. Extraction vs nonextraction: arch widths and smile esthetics. Angle Orthodontist. 2003; 73(4):354-3.
7. Larry S et al. Consistency of patient classification in orthodontic diagnosis and treatment planning. Angle Orthod. 1998; 68(6): 513-520.
8. Victor D. et al. Effectiveness of mini implants in three-dimensional control during retraction – a clinical study. J Clin Diagn Res. 2014;8(2):227-232.
9. McLaughlin R, Bennett J, Trevisi H. Systematized orthodontic treatment mechanics. 1st ed Saint Louis: Mosby International; 2001.
10. Moresca R. Vigorito J. et al. Effects of Active and Passive Lacebacks on Antero-Posterior Position of Maxillary First Molars and Central Incisors. Braz Dent J. 2012;23(4):433-437.
11. Crincoli V. et al. Friction forces during sliding of various brackets for malaligned teeth: an in vitro study. Scientific World Journal. 2013;2013:1-11
12. Rodrigues M. et al. Emprego racional da Biomecanica em Ortodontia: "arcos inteligentes". R Dental Press Ortodon Ortop Facial. 2006;11(1):122-156.

Recibido: 10-10-2015

Aceptado: 15-12-2015

Correspondencia: amfernandezr@gmail.com

Uso de sistema de fuerzas estáticamente determinadas

The used determinate statically force system

Giancarlo Alfaro[1]

INTRODUCCIÓN

El fundamento de la biomecánica en general y especialmente en ortodoncia, son las tres leyes del movimiento de Isaac Newton (estática, dinámica y acción - reacción), que desde el año de 1867 ya describió un equilibrio de fuerzas; en el año de 1962 el Dr. Charles Burstone desarrollo la Técnica del Arco Segmentado (TAS), siguiendo los conceptos de fuerza horizontal, torque, momento fuerza, momento cupla, carga-deflexión y equilibrio del sistema de fuerzas[1,10].

Buscamos este último concepto debido a que deseamos evitar efectos colaterales en la parte reactiva; ya que en el tratamiento de ortodoncia podemos identificar un desequilibrio en la fuerza mediante la siguiente ecuación:

Diente en reposo → Aplica una fuerza →
Rompe el equilibrio → Aceleración instantánea

Debido a que existiría una alteración en el equilibrio del sistema, buscamos que se cumpla la primera ley de newton que considera la estática, no solo a un cuerpo encima de una superficie, sino que la suma de fuerzas dé como resultante también la estática del cuerpo[6].

Para determinar la mecánica que interviene en la TAS en un tratamiento de ortodoncia, usando aparatología fija la podemos dividir en dos sistemas:

1. Sistema de fuerzas estáticamente determinadas (SFED)[1,10,18], que se caracterizan por tener una parte del alambre insertado en el slot del tubo o bracket y la otra parte solamente ligada, y esto hace que sea predecible el cálculo de las fuerzas y momentos generados.

2. Sistema de fuerzas estáticamente indeterminadas (SFEI), esta se caracteriza por tener las dos partes del alambre insertado en el slot del bracket y tubo lo cual hace difícil determinar las fuerzas generadas y a su vez tiene seis diferentes tipos de activaciones a los cuales se le denominada las Seis Geometrías.[11,17]

Al tener claro estos dos conceptos, podemos estar seguros de lograr un mejor manejo biomecánico. En el presente artículo clínico mostraremos cómo podemos emplear correctamente el uso de SFED, pero empleado a situaciones complejas, donde para buscar el equilibrio necesitamos tener más de un sistema y lo diagramaremos para

[1] Residente de la Segunda Especialidad en Ortodoncia y Ortopedia Maxilar. Universidad Nacional Mayor de San Marcos, Perú.

la mejor interpretación. Tengamos siempre presente que si no tenemos el sistema equilibrado la tercera ley de Newton no se expresará.

USO DE FUERZA EN EL SFED

Cuando deseamos utilizar la fuerza en un sistema estáticamente determinado, procedemos a ligar un extremo del cantilever al botón de la pieza que deseamos mover; luego se procederá a medir la fuerza con un dinamómetro. (*Figura 01*). El otro extremo va insertada en el slot del tubo causando una cupla, que será anulada por el anclaje que estemos manejando, para que solo se exprese la fuerza del sistema, obteniendo movimientos en sentido vertical, transversal y sagital[5,10].(*Figura 02*)

USO DE CUPLA EN EL SFED

Cuando deseamos utilizar el extremo de la cupla en un sistema estáticamente determinado, procedemos a insertar el cantiléver al slot del bracket, el cual provoca movimientos como rotación, inclinación y torque. El otro extremo va ligado a la base del tubo o arco produciendo una fuerza que debemos medir con el uso del dinámetro; pero esta será anulada por el anclaje que estemos manejando, para que solo se exprese la cupla[11-17]. (*Figura 03*).

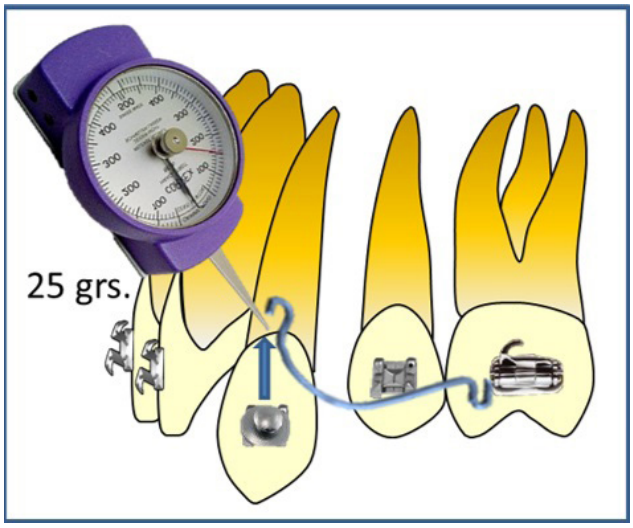

Figura 1. Uso del gramómetro para determinar la fuerza del SFED empleando un cantilever de TMA 0.017" x 0.025".

EQUILIBRIO DEL SISTEMA

Cuando hacemos la descomposición de fuerzas, para un tratamiento usando SFED, debemos de tener en consideración la posición de la raíz y el periodonto, para saber cuánta fuerza vamos a aplicar para dicho movimiento; cuándo las condiciones son favorables para usar bien la cupla o la fuerza de un SFED, procederemos a realizar la descomposición conociendo la fuerza (F) que vamos a emplear y la distancia (D) que hay de la zona reactiva a la activa, para así saber qué efectos colaterales puede causar y determinar las medidas que tomaremos para reforzar nuestro anclaje en la zona reactiva[3,18].

Como ejemplo en la *Figura 04*, vemos que la fuerza aplicada es de 30 gramos (gr), y la distancia es 35 milímetros (mm), procederemos a calcular el momento, mediante la fórmula:

$$Mo = F \times D$$

$$Mo = 30 \text{ gr} \times 35 \text{ mm}$$

$$Mo = 1050 \text{ gr.mm}$$

USO DE FUERZA Y CUPLA EN EL SFED

Cuando tenemos condiciones no favorables de una pieza dental, para la utilización de un cantilever, es necesario el uso de dos cantilevers, al que llamaremos doble cantilever[9], este se usa para minimizar los efectos indeseados y al ser determinado, podemos tener un mejor manejo de las fuerzas y momentos que aplicaremos a la pieza[12-18]. Como ejemplo en la *Figura 05*, vemos

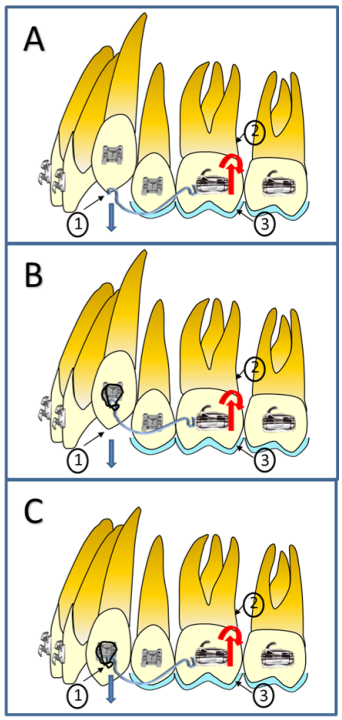

Figura 2. Uso de fuerza en SFED en un canino con posición favorable de raíz.

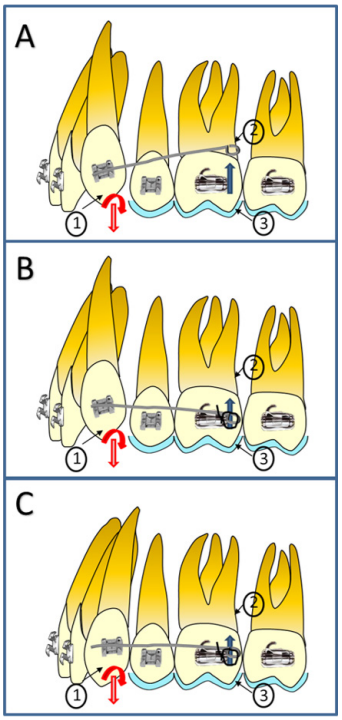

Figura 3. Uso de cupla en SFED en un canino, con posición desfavorable de raíz.

que al realizar el equilibrio del sistema tenemos una condición desfavorable de la raíz, porque tendremos una fuerza desfavorable para nuestro tratamiento. En esta situación usaremos para dar equilibrio dos SFED en una misma pieza, para así tener la fuerza y la cupla actuando al mismo momento, pero el SFED tendrá una fuerza mayor a la primera para que sea favorable al tratamiento. (*Figura 06*). Un ejemplo clínico de mayor recurrencia es cuando hacemos una verticalización de la molar, con el uso de SFED, cuyo efecto colateral al usar un cantiléver es la extrusión de la pieza. (*Figura 07*) Se emplea también el uso de otro cantiléver empleando la fuerza del SFED, pero con mayor fuerza que el primero, se usa un aditamento especial en la zona de anclaje llamado tubo cruzado. (*Figura 08*)[18].

CONCLUSIONES

Para tener un manejo clínico adecuado usando SFED tenemos que considerar lo siguiente:

- Tener en cuenta la posición inicial de la pieza a tratar, tanto la corona como la raíz con respecto al plano oclusal, y con ello determinaremos si usamos el extremo del cantiléver como fuerza, cupla o ambos.

- Usar siempre un gramómetro para cuantificar las fuerzas en el SFED.

- Las fuerzas ligeras y un anclaje adecuado, mejoran el movimiento dental y disminuyen los efectos colaterales, en la parte reactiva.

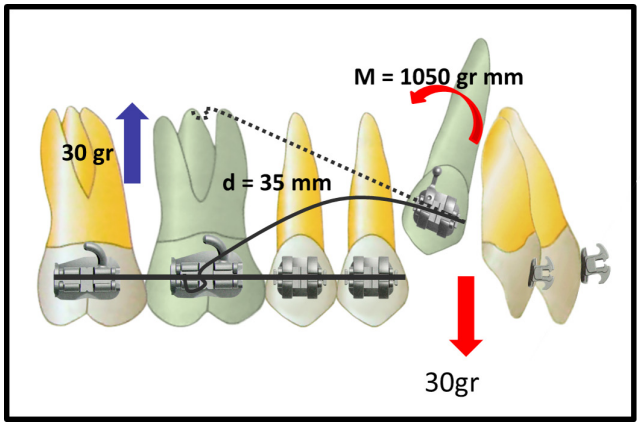

Figura 4. Se representa el equilibrio de sistema, teniendo condiciones favorables para el empleo de un cantilever, donde lograremos en la zona activa la verticalización y extrusión del canino, en la zona reactiva se anula la fuerza, por el segmento de alambre de acero 0.019" x 0.025" que actúa como anclaje.

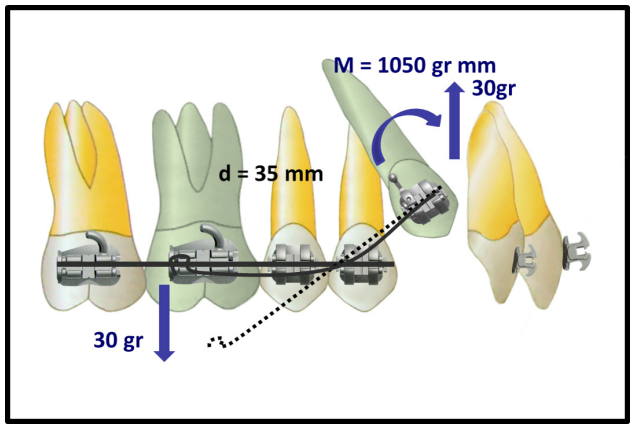

Figura 5. Representación del equilibrio del sistema con condiciones desfavorables para el tratamiento.

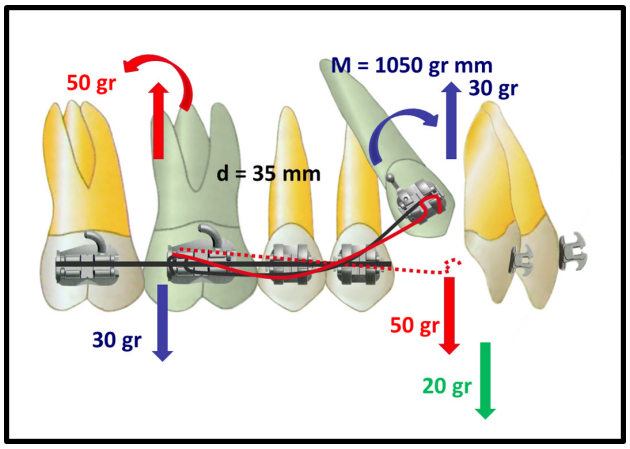

Figura 6. Representación del equilibrio del sistema con condiciones desfavorables para el tratamiento, por lo cual se emplea doble cantiléver.

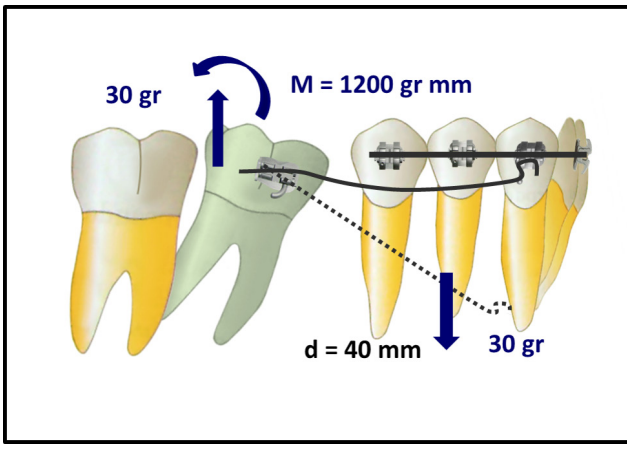

Figura 7. Representación del equilibrio del sistema con condiciones desfavorables para el tratamiento.

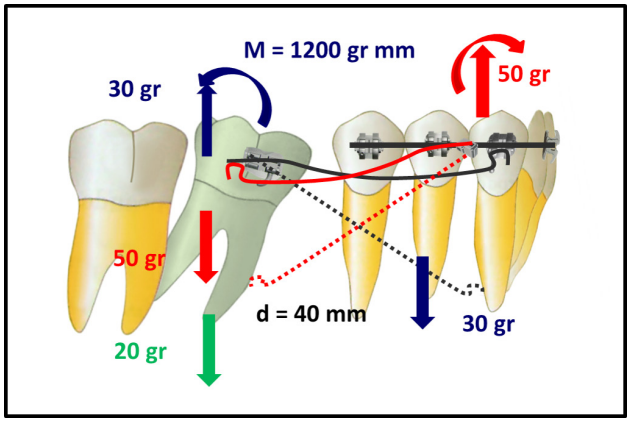

Figura 8. Representación del equilibrio del sistema con condiciones desfavorables para el tratamiento, por lo cual se emplea doble cantiléver.

REFERENCIAS

1. Burstone CH. Rationale of the segmente arch. Amj Orthod. 1962, Nov; 48: 805 – 22.
2. Uribe GA. Ortodoncia Teoría y Clínica. Fundamentaos de odontología 2da ed. Colombia 2010; 445-55.
3. Isaacson R. The Ground Rules for Arch Wire. Seminars in Orthodontics, Vol 1, No (March), 1995: pp 3-11.
4. Lindauer S. One-Couple Orthodontic Appliance Systems. Seminars in Orthodontics, Vol 1, No 1 (March), 1995: pp 12-24.
5. Burstone, C.J. Mechanics of the segmented arch technique. Angle Orthod, 1966 v.36, n.2, p.99-120.
6. Burstone CH. A mecánica moderna edgewise e a técnica da arco segmentado.
7. Sakima M. Tecnica do arco segmentado de Burstone. Rev Dental Press Ortodon Ortop Facial.
8. Burstone CH. The Biomechanical foundation oclinical Orthodontics. Quintessence Books London 2015.
9. Fernades S. Segmented arch or continuous arch technique? A rational approach Dental Press J Orthod. 2014 .
10. Almeida M. Emprego racional da Biomecânica em Ortodontia:"arcos inteligentes" R Dental Press Ortodon Ortop Facial.
11. Nanda R. Biomechanics in orthodontics principles and practice. Quintessence Publishing EEUU 2010; 55 – 60.
12. Nanda R. Esthetics and Biomechanics in Orthodontics (Second Edition) Elsevier EEUU 2015; pp. 83 – 85
13. Raveli P. Manual da técnica do arco segmentado. Livraria Santo Editora. Sao Paulo 2008; 115 – 19.
14. Kuhlberg A. Cantilever Springs: Force System and Clinical Applications Seminars in Orthodontics, Vol 7,3, 2001.
15. Alikhani M. Mechanotherapy in orthodontics. 1era edición CTOR press. New york 2014. Chapter 6.
16. De Oliveira J. Biomecánica para ortodontista. Grupo de Bioengenharia, Universidade estadual de Minas Gerais.
17. Melsen B. Ortodoncia en el adulto. Editorial Amolca, Venezuela 2013; 99 – 112.
18. Sakima T. Alternativas Mecânicas na Verticalização de Molares. Sistemas de Força Liberados pelos Aparelhos. Revista Dental Press de Ortodontia e Ortopedia Facial - V.4, Nº 1 - JAN./FEV. – 1999.

Recibido: 16-11-2015

Aceptado: 17-12-2015

Correspondencia: giancarlo_alfaro@hotmail.com

Información para los autores

Información general

La Revista Ortodoncia Ciencia & Arte es el Órgano Oficial de Difusión de la Sociedad Peruana de Ortodoncia, está orientada a los especialistas en Ortodoncia y Ortopedia Maxilar, Odontología Pediátrica y al odontólogo general que estén interesados en la atención de la salud de los pacientes con problemas dento-maxilofaciales; su objetivo es la difusión de la investigación y comunicación profesional. El Comité de Redacción y Comité Editorial se ajustará a los requisitos enunciados por el Comité Internacional de Editores de Revistas Biomédicas, publicado en 1997 (Normas de Vancouver) (http://www.icmje.org/). El envío de un manuscrito a la Revista Ortodoncia Ciencia & Arte constituye en sí mismo una constancia de aceptación de este reglamento de publicaciones, y por lo tanto de las responsabilidades en cuanto a autoría, originalidad y confidencialidad que en él se enuncian.

Instrucción para los autores

La revista acepta los siguientes tipos de artículos: **artículos originales, artículos de revisión, artículos de opinión, reportes de caso, comentarios científicos, resumen de artículos, abstractos, cartas al editor, protocolos/guías clínicas, literatura odontológica.**

Antes de enviar el trabajo verifique haber cumplido con las normas utilizando el apartado titulado antes de enviar el trabajo (formato: control envío de trabajo en http:// www. ortodoncia.org.pe). El trabajo original deberá enviarse al Editor de la revista por vía electrónica, solicitando la evaluación del trabajo para su publicación, donde deberá colocarse los datos completos del autor(es) sólo en la primera página (nombres y apellidos, dirección electrónica, números telefónicos, institución laboral, grado académico, títulos),esto con el fin de que pueda enviarse anónimamente a los pares revisores. La redacción deberá ser realizada y enviada en una carpeta electrónica, en Word, Arial 12, doble espacio, páginas numeradas con el siguiente contenido: archivo Word 2010 ó anteriores, un archivo con fotos con numeración en formato TIF, con 300 DPI de resolución, archivo de tablas, cuadros, figuras de acuerdo al caso con su respectiva numeración y leyendas. El Comité Editorial se reserva el derecho de seleccionar y publicar las fotos, figuras de acuerdo a la línea de la revista y en color ó blanco y negro. La revista se reserva el derecho de aceptar los trabajos presentados y de solicitar las modificaciones que consideren necesarias para poder cumplir con las exigencias de la publicación. Los trabajos se recibirán bajo la condición de ser revisados y aceptados ó rechazados, si el trabajo es aceptado se publicarán de acuerdo a la disponibilidad de la revista.

Originalidad Los manuscritos enviados a la Revista Ortodoncia Ciencia & Arte serán aceptados en el entendimiento de que son material original, no publicado previamente, ni enviado simultáneamente para ser publicado en otra revista y que han sido aprobados por cada uno de sus autores. La reproducción de figuras o tablas previamente publicadas, ya sea por los autores del manuscrito, o por otros autores, deberá contar con la autorización por escrito de la fuente (revista, libro, material electrónico u otro) originales.

Autoría Todas las personas que firman el trabajo deben reunir los requisitos para ser autores de un trabajo científico. De acuerdo con el Comité Internacional de Editores de Revistas Médicas se considera que un autor es una persona que ha realizado una contribución intelectual sustancial a un estudio, entendiendo ésta como el cumplimiento de los tres requisitos que se enumeran a continuación: 1) haber contribuido a la concepción, diseño, adquisición de datos, análisis o interpretación de los mismos; 2) escribir el borrador del artículo o revisarlo críticamente en sus aspectos sobresalientes; 3) proporcionar la aprobación final de la versión enviada para su publicación, cualquier persona que cumpla con los requisitos mencionados debe figurar como autor. Para Revista Ortodoncia Ciencia & Arte, en consonancia con las normas vigentes en las publicaciones médicas, la provisión de fondos, la supervisión general del grupo de investigadores o un rol jerárquico en la institución en que se realizó el trabajo no justifican la autoría. En el apartado de "Agradecimientos" puede mencionarse a todos aquellos que hayan contribuido económica o técnicamente al trabajo de manera tal que no justifique su autoría. También puede agradecerse a quienes facilitaron la realización del trabajo o la preparación del manuscrito.

Transferencia de derechos y envío del manuscrito La Revista Ortodoncia Ciencia & Arte solicita que todos los autores aprueben el manuscrito que es enviado para su consideración, como así también que todos cedan a la revista el derecho de publicación. El manuscrito, por lo tanto, debe ir acompañado de una carta en la que todos los autores manifiesten su voluntad en este sentido (formato de la carta en http:// www. ortodoncia.org.pe) o firmando el manuscrito original. Ningún manuscrito será aceptado definitivamente hasta que esta carta haya sido recibida en la Editorial. Es responsabilidad de los autores contar con la autorización de aquellos a quienes se agradece en el apartado de "Agradecimientos".

Aclaración de conflictos de intereses Toda forma de apoyo (subsidios, financiación de laboratorios farmacéuticos, etc.) debe ser mencionada en el apartado "Agradecimientos", además los autores deben especificar, en un apartado especial a continuación del apartado de Agradecimientos, y bajo el título "Declaración de conflictos de intereses", los compromisos comerciales o financieros que pudieran representar un aparente conflicto de intereses en relación con el artículo enviado, incluyendo pagos de asesorías, de sueldos, u otras retribuciones. La lista de empresas o entidades privadas o de otro tipo que hubieran pagado al o los autores honorarios en concepto de los rubros antes mencionados debe ser explícitamente aclarada. Si no hubiera conflicto de intereses, en este apartado se consignará "El /los autor/es no declara/n conflictos de intereses".

Preservación del anonimato de los pacientes El material clínico enviado para su publicación debe cuidar especialmente la protección del anonimato de los pacientes involucrados.

Consentimiento informado Los trabajos de investigación clínica deben incluir, en el apartado "Materiales y Métodos" una cláusula que señale que todos los pacientes participantes han sido informados de las características y objetivos del estudio y han otorgado el consentimiento para su inclusión en el mismo. (Declaración de Helsinki de 1975), debe adjuntarse copia de la autorización del Comité de ética y/ó de las personas involucradas. (http://history.nih.gov/laws/pdf/helsinki.pdf).

Autorizaciones Corresponde a los autores obtener los permisos de editoriales para reproducir gráficos, tablas o textos y presentarlos por escrito a la Comisión de Redacción; caso contrario, el material no será publicado.

Responsabilidad La responsabilidad por el contenido, opiniones vertidas y autoría de los trabajos corresponden exclusivamente a el/los autores. La revista no se responsabiliza por la pérdida de los originales durante su envío. Los originales no se devuelven y quedarán en el archivo de la revista.

Proceso de revisión de manuscritos El proceso de evaluación por pares constituye la piedra angular de la comunicación científica. La decisión de aceptar o rechazar un trabajo se basa estrictamente en el proceso de revisión por pares (per review) de reconocidas universidades, sociedades científicas, comités de docencia e investigación y bioética de instituciones de salud públicas

o privadas, los revisores (reviewers), en general en todos los casos reciben los manuscritos con la primera página, del título sin referencia de los autores y/ó institución para garantizar una revisión imparcial. La revista cuenta con un Consejo Editorial Nacional e Internacional y un numeroso grupo de asesores científicos. Todos los trabajos enviados para su publicación son sometidos a la evaluación de al menos dos de los miembros de dichas instancias.

Procedimiento de evaluación

1. El Editor de la Revista Ortodoncia Ciencia & Arte recibe el manuscrito y conjuntamente con el Comité de Redacción verificarán que el tema se circunscriba a la temática, formato y estilo de la revista, se les asignará un código que se usará en lo sucesivo como referencia para la comunicación con los evaluadores y con los autores.

2. Los trabajos que cumplan con los requisitos serán derivados al Comité editorial y cuerpo de revisores externos para la correspondiente revisión, los evaluadores reciben una copia del trabajo en la que sólo se consigna el código (se omiten los nombres de los autores), de manera tal de evitar sesgos en el proceso de evaluación, si fuera necesario, se podrá solicitar además una evaluación de los procedimientos estadísticos empleados, si hubiere alguna opinión divergentes, el Editor puede solicitar una tercera opinión.

3. Al término de la evaluación el evaluador emitirá un resultado que será: a) aceptado, b) aceptado con correcciones sugeridas, c) rechazado para su publicación.

4. Los autores cuyos trabajos sean sujetos a correcciones deberán realizarlas y devolverlas al Editor con una carta aceptando las sugerencias o justificando las razones para no aceptar las modificaciones.

5. El Editor en base a la respuesta de los evaluadores aprobará o rechazará el manuscrito y le comunicará a los autores.

6. Los trabajos aprobados serán revisados y adecuados al formato de la revista por el Editor y el Comité de Redacción; la publicación de los mismos será de acuerdo a la importancia que sea vista y/ó a la disponibilidad de espacio. Una vez aceptado y publicado el trabajo los derechos pertenecen a la Revista Ortodoncia.

Tipos de publicaciones

- **Editorial:** es un texto escrito por el editor o un editor invitado donde se explica, valora, juzga ó resalta un hecho de especial importancia en la vida institucional, puede describir una opinión colectiva de un juicio doctrinario institucional formulado en concordancia con la ideología de la Sociedad Peruana de Ortodoncia.

- **Artículos originales:** son publicaciones de investigaciones terminadas sobre temas propios de la especialidad o relacionadas ajustadas a una publicación científica, describe nuevos resultados en la forma de un trabajo que contiene toda la información relevante para que el lector que así lo desee pueda repetir los experimentos realizados por los autores o evaluar sus resultados y conclusiones.

- **Artículos de revisión:** es una revisión actualizada sobre un tema, con un análisis crítico y objetivo sobre el estado actual de conocimientos, compilan el conocimiento disponible acerca de un tema específico, contrastan opiniones de distintos autores e incluyen una bibliografía amplia.

- **Reportes de caso:** debe ser un reporte de particular interés de modo sucinto y claro, debe tener una introducción, el reporte de caso clínico o casuística, discusión y conclusiones, debe estar acompañada de ilustraciones esenciales. •Comentarios científicos: es un comentario sobre un tema científico actual, debiendo redactar las recomendaciones o sugerencias pertinentes.

- **Artículo de opinión:** es una opinión sobre un tema odontológico o no odontológico de importancia para la profesión, son trabajos en los que se presentan o discuten temas particularmente polémicos. Pueden publicarse dos o más de estos artículos, sobre un mismo tema en el mismo número o en números sucesivos de la revista.

- **Resumen de artículos:** son resúmenes en español de artículos de las principales revistas de la especialidad.

- **Cartas al Editor:** con comentarios, observaciones, críticas, sugerencias acerca de artículos publicados o argumentos de interés común a los lectores, deben estar referenciados o con citas bibliográficas, debe ser redactado con claridad y precisión manteniendo el respeto a los lectores.

- **Abstractos:** son trabajos preliminares, sumarios de tesis, resúmenes trabajos de investigación.

- **Protocolos:** Son indicaciones de orden práctico sobre el uso y manejo de técnicas que deben darse a situaciones específicas dentro de la clínica, laboratorio.

- **Literatura:** Son comentarios sobre nuevos libros, revistas de interés para los lectores.

En todos los casos el Editor y el Comité de Redacción, según el criterio y la línea de la revista podrán adaptar el estilo de los autores.

Contenido de la presentación

Los artículos se adaptarán en general a la siguiente secuencia:

1. **Portada.** Incluirá: 1) título del trabajo (máximo 50 caracteres contando espacios); 2) nombre(s) y apellido(s) del autor(es) en orden correlativo; si hay más de seis (6) autores colocar et al. 3) profesión y cargos de los autores; 4) nombre de la Institución donde se ha efectuado el trabajo y la dirección y correo electrónico del autor principal o de aquél a quien dirigirle la correspondencia; teléfonos, 5) fecha de realización del trabajo. Todo título o subtítulo debe iniciarse solamente la primera palabra con letra mayúscula, los nombres en latín se escriben en cursiva (ejemplo: Escherichia coli)

2. **Resumen:** en castellano, no deberán exceder de 250 palabras. Constará de las siguientes secciones: objetivos, material y métodos, resultados y conclusiones. No usar abreviaturas ni siglas.

3. Palabras clave: al pie de cada resumen se incluirán cinco (5) ver Biblioteca virtual de salud BIREME-sección DeCS (www.bireme.br)

4. **Abstract:** Es el resumen traducido en inglés, sólo se aceptan traducciones oficiales, no usar traductor de inglés de internet

5. **Keywords:** palabras clave traducidas en inglés ver Medical Subjets Headings (MESH) del Index Medicus.

6. **Texto:** las hojas deberán estar numeradas y seguir la siguiente secuencia:

- Introducción: Se informará aquí sobre el estado actual del conocimiento respecto al tópico específico sobre el cual trata el trabajo y se indicará además, las hipótesis a evaluar y los objetivos buscados con la ejecución del trabajo.

- Material y métodos. Especificar diseño y población (con tipo de muestra y técnica de muestreo). Cuando es un método propio del autor tiene que detallarse para que cualquier otro autor pueda repetir la experiencia Citar métodos estadísticos utilizados y programas de computación empleados. International Standards for Clinical Trial Conduct and Reporting,(http://jdr.sagepub. com) Guide for the Care and Use of Laboratory Animals (http://www.nap.edu/openbook.php?record_id=5140)

- Resultados. En relación con los objetivos propuestos. se deben describir los resultados obtenidos, expresados en tiempo pasado, prestando atención en anotar el nivel de significancia estadística entre paréntesis para enfatizar tanto las diferencias (p>0.05; ó p<0.01), como las similitudes (p>0.o5) entre los datos. Niveles de significancia superiores al 99% de confiabilidad se citarán como (p<0.01). No repetir lo presentado en tablas y gráficos. (http://www.pubmedcentral.nih.gov/articlerender.fcgi?artid=1547706)

- Discusión. Remitirse exclusivamente a los resultados, es una sección independiente de los resultados y constituye uno de los principales aportes de los autores al darle explicación y contrastación a los resultados. Mencionar ventajas y limitaciones del estudio. Conclusiones. No más de cuatro líneas que resuman los hallazgos principales, sugerencias y recomendaciones cuando correspondan.

- Agradecimientos: cuando se lo considere necesario y en relación a personas e instituciones.

- Referencias: Deberá contener únicamente las citas del texto e irán numeradas correlativamente de acuerdo con un orden aparición en superíndice, número arábigo. Emplee el estilo Vancouver de los ejemplos que aparecen más adelante, los cuales están basados en el formato que la Biblioteca Nacional de Medicina (NLM) de los Estados Unidos usa en el Index Medicus. Abrevie los títulos de las revistas de conformidad con el estilo utilizado en dicha ubicación. No deberá exceder las 50 citas.

Ejemplos:

Artículo de revista

Si es sólo un autor

Anderson L. Trauma in a global health perspective Dental Traumatol 2008;24:267.

Más de seis autores

Parkin DM, Clayton D, Black RJ, Masuyer E, Friedl HP,Ivanov E, et al. Childhood leukaemia in Europe after Chernobyl: 5 year follow-up.Br JCancer 1996; 73:100612.

Número sin volumen

Tura I, Wredmark T, Fellander-Tsai L. Arthroscopic ankle arthrodesis in rheumatoid arthritis. Clin Orthop 1995; (320):110-4.

Sin número ni volumen

Browell DA, Lennard TW. Immunologic status of the cáncer patient and the effects of blood transfusion on antitumor responses. Curr Opin Gen Surg 993:325-33.

Suplemento de un volumen

American Academy of Orthodontics Dentistry (AAPD) Guideline on management of acute dental trauma. PediatrDent 2007;28(suppl): 149 - 54.

Autor corporativo

The Cardiac Society of Australia and New Zeeland. Clinical exercise stress testing. Safety and perfo rmance guidelines. Med J Aust 1996; 164:282-4.

2. Libro

Individuos como autores

Pinkhan JR,Casamassimo PS,Fields HW, McTigue, DL Nowak A. Pediatric Dentistry:Infancy Through dolescence. 4ª ed. Philadelphia,Pa:WBSaunders;2005.

Directores (“editores”), compiladores como autores.

Norman IJ, Redfern SJ, editors. Mental health care for elderly people. New York:Churchill Livingstone; 1996.

Capítulo de libro

Casamassimo PS Dental Pulp in Childrens Chapt 3 in: Pinkhan JR,Casamassimo PS, Fields HW, McTigue, DL Nowak A. Pediatric Dentistry: Infancy Through Adolescence. 4ª ed. Philadelphia, Pa: WBSaunders; 2005.

3. Referencia electrónica

Morse SS. Factors in the emergence of infectious diseases.Emerg Infect Dis Accesado (2005 Jun 5):(24 pantallas). Disponible en: URL: http://www.cdc.gov/ncidod/EID/eid.htm

4. Monografías

Kaplan SJ. Post-hospital home health care: the elderly’s access and utilization (tesis doctoral). St. Louis (MO): Washington Univ.; 2008.

5. Otros trabajos publicados

Material audiovisual

HIV+/AIDS: the facts and the future (video-cassette). ST. Louis (MO): Mosby-Year Book: 2007.

6. En prensa o “en preparación” (forthcoming) Leshner AI. Molecular mechanisms of cocaine addiction. N Engl J Med. En prensa 2004.

7. Comunicación personal

Se deberá limitar al máximo este tipo de citas; se deberá contar con la autorización escrita de la fuente.

8. Actas de conferencias

Kimura J. Shibasaki H, editors. Recent advances in clinical neurophysiology. Proceedings of the 10th International Congress of EMG and Clinical Neurophysiology; 1995 Oct 15-19; Kyoto, Japan. Amsterdam: Elsevier;2006.

9. Ponencia presentada en un Congreso

Bengtsson S, Solheim BG. Enforcement of data protection, privacy and security in medical informatics. En: Lun KC, Degoulet P, Piemme TE, Rienholf O, editors. MEDINFO 08. Proceedings of the 7th World Congress on Medical Informatics; 2008 Sept 6-10; Geneve, Switzerland. Amsterdam: North-Holland; 2008. p.1561-5.

10. Reporte de caso

Case records of the Massachusstts General Hospital. Weekly clinopathological excercises:case 141999-a nine years old girls with fever and cervical lymphadenopathy.NEnglJMed 2009;340: 1491-7

- **Tablas:** irán numerados correlativamente y se realizarán en hojas por separado y deberán llevar un título. Los números, símbolos y siglas serán claros y concisos. Las cifras en miles se separarán por un punto (ej. 1.500 y no 1500) y los decimales por una coma (ej. 5,21 y no 5.21). No utilizar líneas interiores horizontales o verticales, y cada columna tiene su propio encabezamiento corto y abreviado, cualquier explicación ú abreviatura utilizada se coloca el pié de la tabla.

- **Fotografías/figuras:** que se deseen publicar deberán entregarse en papel, y en blanco y negro bien tomadas. Detrás de la fotografía deberá el autor del trabajo, mediante una flecha, señalar la orientación de la misma o puede ser enviada una fotografía digital en alta resolución 300 DPI en archivo JPG o TIF, debe ir acompañada de su respectiva leyenda, los editores se reservan el derecho de publicar a color ó en blanco y negro; las fotos de observaciones microscópicas llevarán el número de la escala/ampliación efectuada. Debe tener cada una su título propio, si se utilizan fotos de personas deben ir enmascarados los ojos. Si la figura ya fue publicada debe mencionarse al autor y tener el permiso respectivo.

- **Unidades de medida:** Se debe utilizar el sistema métrico decimal (metro, kilogramo, litro) o utilizar los múltiplos y submúltiplos. Las citaciones de temperaturas deben nombrarse en grados Celsius, los valores de presión arterial en milímetros de mercurio, debe utilizarse el Sistema Internacional para indicadores de exámenes de laboratorio.

- **Abreviaturas y símbolos:** Se utilizará solamente cuando se emplee por primera vez precedida por el término o expresión completa, no utilizarlas en el título, resumen y las conclusiones.

Orden de redacción de manuscrito

- **Artículos originales:**

  Portada, Resumen, Palabras claves, Abstract, Key words, Introducción, Material y métodos, Resultados, Discusión, Conclusiones, Agradecimientos, Referencias.

- **Artículos de revisión**

  Portada, Resumen, Palabras claves, Abstract, Key words, Introducción, Discusión, Conclusiones, Agradecimientos, Referencias.

- **Reportes de caso**

  Portada, Resumen, Palabras claves, Abstract, Key words, Introducción, Reporte de caso, Discusión, Conclusiones, Agradecimientos, Referencias.

- **Comentarios científicos:**

  Portada, Resumen, Palabras claves, Abstract, Key words, Introducción,Comentario, Discusión, Conclusiones, Agradecimientos, Referencias. •Artículo de opinión: Portada, Resumen, Palabras claves, Abstract, Key words, Introducción,Opinión, Discusión, Conclusiones, Agradecimientos, Referencias.

- **Resumen de artículos:**

  Portada, Resumen, Palabras claves, Abstract, Key words, Introducción, Discusión, Conclusiones, Aplicación clínica, Agradecimientos, Referencias.

- **Cartas al Editor:**

  Portada, Resumen de artículo a comentar Artículos de fundamento, Discusión, Conclusiones, Agradecimientos, Referencias.

- **Abstractos:**

  Portada, Resumen, Palabras claves, Abstract, Key words, Introducción, Material y métodos, Avance de Resultados, Discusión, Conclusiones, Agradecimientos, Referencias.

- **Protocolos/Guías Clínicas**

  Portada, Resumen, Palabras claves, Abstract, Key words, Introducción, Técnicas o instrucciones de Procedimiento, Resultados, Discusión, Conclusiones, Recomendaciones, Agradecimientos, Referencias.

- **Literatura:**

  Portada, Comentario sobre nuevo libro, revista de interés para los lectores.

Envío de trabajos.

- Por correo electrónico (e-mail) Para: lucianosol@yahoo.com, Asunto: Publicación Artículo Revista Ortodoncia Ciencia & Arte, Cuerpo: Título de artículo, nombre de autor, solicitando revisión y publicación, Archivos adjuntos: artículo en Word, figuras, tablas.

- Por correo postal Sociedad Peruana de Ortodoncia, Revista Ortodoncia Ciencia & Arte Av. Del Pinar 180 Oficina 302 Santiago de Surco Lima 33, Perú.

VITIS®

orthodontic

Cuidado y protección en portadores de ortodoncia

IMPORTADO Y DISTRIBUIDO POR LABORATORIOS DENTAID PERU S.A.C.
DIRECCIÓN: CALLE LOS TELARES 155. URB. VULCANO II ETAPA - ATE VITARTE
NO INGERIR, MANTENER FUERA DEL ALCANCE DE LOS NIÑOS, NO EXPONER A LA LUZ SOLAR DIRECTA

DENTAID

Expertos en Salud Bucal

www.dentaid.com.pe